

Caprino

Abdomen Agudo **01**



Banco de Casos Clínicos | **GRANDES ANIMALES**



UBA
Universidad de Buenos Aires



Facultad de Ciencias
VETERINARIAS
Universidad de Buenos Aires



Esta obra está bajo una Licencia Creative Commons
Atribución – No Comercial – Sin Obra Derivada 4.0 Internacional

Facultad de Ciencias Veterinarias UBA
Av. Chorroarín 280 (1427) Ciudad de Buenos Aires
Tel: (54-11) 5287-2000
www.fvet.uba.ar

Diseño de tapa e interior: Natalia Pellizzere
Annalía Scannapieco

No se permite la reproducción total o parcial de este libro, ni su almacenamiento en un sistema informático, ni su transmisión en cualquier forma o por cualquier medio electrónico, mecánico, fotocopia u otros métodos, sin el permiso previo del editor.

BANCO DE CASOS CLÍNICOS PARA USO DIDÁCTICO

El Banco de Casos Clínicos de la FCV–UBA, proyecto gestionado por la Secretaría Académica, busca poner a disposición de los docentes de la facultad, material didáctico para su utilización en el proceso de enseñanza de la carrera de Veterinaria (FVET-UBA).

Los docentes universitarios tenemos el desafío de articular los contenidos de nuestra asignatura con la práctica profesional. Este desafío está presente desde las materias básicas porque sabemos que la articulación teoría-práctica, no sólo promueve la motivación del alumno sino que también construye aprendizajes significativos y profundos.

La interacción con las historias clínicas (HC) favorece la alfabetización académica del alumno, en la medida que permite

la interacción con un tipo de texto que el estudiante deberá ser capaz de interpretar y producir adecuadamente al finalizar su carrera, como una competencia profesional.

El enfoque principal de los casos que se presentan está dado desde el método y el instrumento de la historia clínica. No es la finalidad de estas historias ser evaluadas por la pericia clínica o el tipo de tratamiento indicado.

Los casos clínicos (que pueden ser o no casos reales) son ejemplos que pretenden ser una herramienta pedagógica que puede ser utilizada como punto de partida, ejemplo de análisis o de síntesis para abordar los contenidos que consideren pertinentes a su asignatura.

Por ello, les proponemos a los docentes de las diferentes Cátedras que analicen los casos clínicos para evaluar cuáles podrían ser útiles para relacionar contenidos de sus asignaturas con la información que allí se incluye. El formato presentado incluye una opción de impresión o bien se puede bajar a una PC para diversos usos.

El Equipo Pedagógico de la Facultad está a disposición para colaborar con la implementación de esta propuesta pedagógica con las Cátedras que así lo soliciten.

Nuestra idea es que este Banco vaya creciendo progresivamente con la inclusión de nuevos materiales.

Invitamos a los que quieran aportar material a sumarse a su producción. Para ello dirigirse a secacad@fvvet.uba.ar

Grupo Taller de Historias Clínicas
Secretaría Académica
FCV - UBA

Caprino

Abdomen Agudo **01**

Fecha 17/08/2017

Motivo de Consulta

Anorexia.

A) Reseña

Especie: Caprina **Raza:** Mestizo (cruza Anglo Nubian)

Género (categoría): Hembra **Edad:** 8 años **Peso:** 60 kg

Utilización: Mascota **Biotipo:** Lechera **Capa y señales:**
Manto blanco **Procedencia:** Quinta en el Gran Buenos
Aires **Identificación:** No posee **Nombre:** "Margarita"

B) Anamnesis

Anamnesis remota

Antecedentes poblacionales:

- Manejo Sanitario: S/D
 - Inmunoprofilaxis: S/D
 - Desparasitaciones: No
- Manejo Nutricional:
 - Campo Natural: Sí
 - Concentrados/Balanceado: Avena

Antecedentes individuales:

- Enfermedades previas: Cicatrices visibles en cabeza, debidas a un ataque por perros, ocurrido hace años (el propietario no precisa tiempo). No sufrió otras consecuencias.

Antecedentes ambientales:

Vive desde los 30 días de vida en casa quinta con parque, en la Pcia de Bs As. Convivió siempre con perros.

Anamnesis actual

Antecedentes individuales:

- Actualmente: Anorexia parcial, de 30 días de evolución.

Antecedentes ambientales:

Convive con perros en una quinta en Provincia de Bs. As.

3) Examen Clínico

Examen Objetivo General

Inspección

Estado General: Regular

Conformación/Constitución: Mediana

Temperamento: Tranquilo

Comportamiento: Se aísla (queriendo mantenerse lejos de los perros y personas)

Sensorio: Deprimido

Actitud Postural:

En reposo: de pie, con leve lordosis.

En la marcha: Se resiste a caminar.

Estado Nutricional (Score corporal): 3/5

Parámetros Clínicos Generales

Temperatura corporal: 39,2 °C

Pulso Arterial periférico: 65 lat/min fuerte y sincrónico

Frecuencia Cardiaca: 56/62 lat/min

Frecuencia Respiratoria: 20 mov/min, amplitud disminuida, tipo costo-abdominal

Linfonódulos explorables y no palpables: S/P

Mucosas Aparentes: Pálidas-húmedas

TLLC: 2"

Estado de hidratación: Leve deshidratación (3 a 5%)

Valoración de la función ruminal

Perfil abdominal: Forma de pera

Presencia de actividad motora: Sí

Presencia de actividad bioquímica: Sí

Apetito: Ausente

Signos Clínicos

Anorexia, decaimiento, leve depresión del sensorio, distensión abdominal, tenesmo.

Examen Objetivo Particular (del aparato digestivo)

Aparato Digestivo: Se constata anorexia

Boca y esófago: Sin particularidades

Se observa perfil abdominal en forma de pera, ruidos de actividad motora y bioquímica disminuidos. Palpación sin particularidades y percusión sonido timpánico. Heces escasas y secas.

Ver vídeo.

Métodos Complementarios

Análisis de sangre hemograma y bioquímica sanguínea básica.

Glucemia: 60 mg /dl

Hto: 38%; Hb: 10,6 g/dl; Gr: $16.3 \times 10^6 / \text{mm}^3$; GB: 7340/dl;

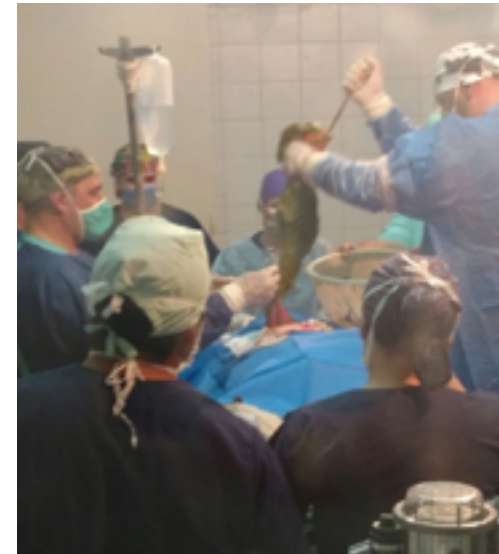
N: 38%; L: 58% M: 2%; E: 2%; Pl: $460 \times 10^3 / \text{ml}$; PT: 6,52g/dl.

Diagnóstico

- Presuntivo: Cuerpos extraños en sector gástrico anterior.
- Definitivo: Ingesta de cuerpos extraños recuperados por ruminotomía.

Terapéutica


- Individual: resolución quirúrgica, ruminotomía exploratoria, con extracción de cuerpos extraños (bolsas y sogas plásticas) ubicados en rumen, la misma se realiza bajo anestesia inhalatoria.



Se observa la extracción de cuerpos extraños, en la cirugía.

- Se indica: Tramadol 2mg/kg C/12 hs; Ketofen 1 mg/kg; Penicilina –estreptomicina 2.000.000 UI/animal C/24 hs.

Pronóstico: Bueno



Caprino horas posteriores a la cirugía.

Profilaxis

Individual: Se indica al propietario que extreme las medidas para evitar el acceso del paciente a elementos extraños dadas las características de la especie.

C) Seguimiento del paciente post-cx

- 19/08/17: **Control postquirúrgico.** Manifiesta dolor abdominal y en la herida, Frecuencia Cardíaca 130 lat/min, T° 39 °C, se indica continuar tratamiento antibiótico analgésico y antiinflamatorio.

- 20/08/17: Dolor visceral, FC: 88 lat/min, T° 39,1°C, sensorio normal, recuperación del apetito (ingiere pasto) se continúa con el tratamiento antibiótico, analgésico y antiinflamatorio.
- 21/08/17: Leve dolor visceral, Frecuencia Cardíaca: 96 lat/min, sensorio normal, T° 39,3°C, Frecuencia Respiratoria: 20 mov/min. Se indica continuar con la terapia de apoyo postquirúrgico.
- 22/08/17: Parámetros dentro de la normalidad. Conducta y sensorio normal. Reiterados intentos de defecación con emisión de gotas de orina. Herida quirúrgica sin particularidades. Indicación: vaselina líquida 20 ml.

Conclusión Final: Epicrisis: Se presenta una hembra caprina cruce Nubian de 8 años de edad con anorexia, palidez de mucosas, decaimiento y sensorio deprimido con EOG dentro de la normalidad, curso de 30 días desde el comienzo de la disminución del apetito. Se sospecha la ingesta de cuerpos extraños realizándose una ruminotomía exploratoria, extrayéndose elementos plásticos del rumen. Se indica tratamiento postquirúrgico clásico atb, analgésico y antiinflamatorio, con excelente recuperación. Se da de alta 5 días post ruminotomía con indicación al propietario de control de la normalización de la defecación e incorporación de granos(avena) a la dieta de forma paulatina.

Autoridades

Decano: Prof. Dr. Alejo Pérez Carrera

Vicedecana: Prof. Dra. Nélida Gómez

Proyecto a cargo de la Secretaría Académica FCV UBA

Secretaría Académica: Prof. Mg. Mariana Vaccaro

Equipo pedagógico

Esp. Fabiana Grinsztajn

Dr. Alberto Gatti

Caso elaborado por

M.V. Ana Ornstein

Vet. María Verónica Aranda

Colaboraron en el diseño de HC y en este caso

Vet. Guadalupe Alvarez

Noviembre de 2018

Caprino

Abdomen Agudo **01**

