


# Canino

Síndrome  
de Horner

08



Banco de Casos Clínicos | **PEQUEÑOS ANIMALES**



**UBA**  
Universidad de Buenos Aires



Facultad de Ciencias  
**VETERINARIAS**  
Universidad de Buenos Aires



Esta obra está bajo una Licencia Creative Commons  
Atribución – No Comercial – Sin Obra Derivada 4.0 Internacional

Facultad de Ciencias Veterinarias UBA  
Av. Chorroarín 280 (1427) Ciudad de Buenos Aires  
Tel: (54-11) 5287-2000  
[www.fvet.uba.ar](http://www.fvet.uba.ar)

Diseño de tapa e interior: Natalia Pellizzere  
Annalía Scannapieco

No se permite la reproducción total o parcial de este libro, ni su almacenamiento en un sistema informático, ni su transmisión en cualquier forma o por cualquier medio electrónico, mecánico, fotocopia u otros métodos, sin el permiso previo del editor.

## **BANCO DE CASOS CLÍNICOS PARA USO DIDÁCTICO**

El Banco de Casos Clínicos de la FCV–UBA, proyecto gestionado por la Secretaría Académica, busca poner a disposición de los docentes de la facultad, material didáctico para su utilización en el proceso de enseñanza de la carrera de Veterinaria (FVET-UBA).

Los docentes universitarios tenemos el desafío de articular los contenidos de nuestra asignatura con la práctica profesional. Este desafío está presente desde las materias básicas porque sabemos que la articulación teoría-práctica, no sólo promueve la motivación del alumno sino que también construye aprendizajes significativos y profundos.

La interacción con las historias clínicas (HC) favorece la alfabetización académica del alumno, en la medida que permite

la interacción con un tipo de texto que el estudiante deberá ser capaz de interpretar y producir adecuadamente al finalizar su carrera, como una competencia profesional.

El enfoque principal de los casos que se presentan está dado desde el método y el instrumento de la historia clínica. No es la finalidad de estas historias ser evaluadas por la pericia clínica o el tipo de tratamiento indicado.

Los casos clínicos (que pueden ser o no casos reales) son ejemplos que pretenden ser una herramienta pedagógica que puede ser utilizada como punto de partida, ejemplo de análisis o de síntesis para abordar los contenidos que consideren pertinentes a su asignatura.

Por ello, les proponemos a los docentes de las diferentes Cátedras que analicen los casos clínicos para evaluar cuáles podrían ser útiles para relacionar contenidos de sus asignaturas con la información que allí se incluye. El formato presentado incluye una opción de impresión o bien se puede bajar a una PC para diversos usos.

El Equipo Pedagógico de la Facultad está a disposición para

colaborar con la implementación de esta propuesta pedagógica con las Cátedras que así lo soliciten.

Nuestra idea es que este Banco vaya creciendo progresivamente con la inclusión de nuevos materiales.

Invitamos a los que quieran aportar material a sumarse a su producción. Para ello dirigirse a [bancohc@fvet.uba.ar](mailto:bancohc@fvet.uba.ar)

**Grupo Taller de Historias Clínicas**  
**Secretaría Académica**  
**FCV - UBA**

# Canino

Síndrome  
de Horner

08

## 1- RESEÑA

Balto, canino macho Boyero de Berna de 9 años de edad.  
Peso 40Kg.

**2.1- Anamnesis:** Viven en una quinta. La mayor parte del día está en el parque. Es el único animal de la casa. Lo tienen desde chico. Nunca necesitó realizar una visita al veterinario. Lo vacunaron de chico y no repitieron las vacunas y se desparasitó también de chico. Come alimento balanceado y también comida natural. No está castrado.

**2.2- Motivo de Consulta:** Hace varios días que dejó de caminar, pero se siente bien porque come y ladra.

## 3- EXAMEN FÍSICO

### 3.1- Examen Objetivo General:

**Inspección General:** ingresa paciente en camilla. Con buen estado general, atento. Se observa claramente protrusión de tercer parpado y retracción del globo ocular izquierdo.

**Exploración de Mucosas Aparentes:** mucosas rosadas y húmedas, con tiempo de llenado capilar normal.

**Exploración de Linfonódulos Superficiales:** normales.

**Pulso y FC:** FC 120 latidos/minuto con ritmo normal.

Pulso femoral fuerte y sincrónico.

**Tipo y Frecuencia Respiratoria:** respiración costo abdominal con leve taquipnea.

**Estado de Hidratación:** normal.

**Temperatura:** normal.

### 3.2- Examen Objetivo Particular:

**Aparato Respiratorio:** sin tos espontánea, sin tos por reflejo.  
Sin secreciones.

Ruidos pulmonares atenuados.

**Aparato Cardiovascular:** los ruidos cardíacos se notan muy atenuados en ambos hemitórax.

**Aparato Digestivo:** abdomen normal.

**Examen Oftalmológico:** observamos protrusión de tercer párpado de ojo izquierdo, anisocoria ojo izquierdo, retracción de globo ocular izquierdo.

**Aparato Locomotor:** algia leve TL y moderada LSa.  
Reflejos espinales MMPP normales.

**Examen Neurológico:** reflejo amenaza normal, pares craneales normales.



## **4- RESUMEN Y CONCLUSIONES**

### **4.1- Resumen de hallazgos:**

Paciente animado y atento, con una paraparesia de MMPP con reflejos espinales normales. Protrusión del tercer párpado del ojo izquierdo, con anisocoria y retracción del globo ocular izquierdo. Leve taquipnea con disminución de sonidos cardíacos en ambos hemitórax.

### **4.2- Diagnóstico Presuntivo y Diferenciales:**

Síndrome de Horner.

Efusión pleural / masa pulmonar / neumonía consolidada.

### **4.3- Plan de métodos complementarios a utilizar:**

Hemograma completo / bioquímica sanguínea. Radiografía de tórax frente / perfil. Ver resultados en Apéndice.

### **4.4- Diagnóstico Definitivo:**

Síndrome de Horner provocado por masa mediastínica.

### **4.5- Pronóstico:**

El pronóstico del Síndrome de Horner es de reservado a grave, dependiendo de la patología que lo origine. En este caso es reservado a la espera de la citología del líquido pleural.

## 4.6- Esquema terapéutico.

**Procedimientos realizados ese día, teniendo en cuenta que específicamente en esta situación, el paciente se encuentra estable, pudiéndose descompensar en cualquier momento (Urgencia).**

Una vez realizada la consulta, y sabiendo la posibilidad de encontrarnos con una efusión pleural, luego de realizada la extracción de sangre y placas radiográficas, concurrimos al servicio de radiología para ver los pre diagnósticos de las imágenes.

Nos informan la presencia de una efusión pleural bilateral severa, por lo que luego de informar al propietario, lo derivamos a Enfermería para colocar un catéter y luego a realizar una sedación para hacer una toracocentesis evacuadora, tomando una muestra para análisis del liquido extraído.

Se indican nuevas placas radiográficas de tórax frente y perfil luego de la punción.

Se controla la recuperación del paciente mientras volvemos a radiología para la valoración de las nuevas imágenes.

Nos informan de la presencia de una masa mediastinica.

Informamos al propietario sobre los resultados. Se le indica controlar en 24 horas para ver resultados y definir los pasos a seguir.

## **5- EVOLUCIÓN CLÍNICA**

Al no concurrir a control clínico a las 24 horas, se lo llama por teléfono. El propietario, dada la complejidad del caso, resolvió realizar la eutanasia por cuenta propia.

En este caso el Síndrome de Horner fue provocado por una masa mediastinica sospechosa de ser un linfoma.

## **6- CONCLUSIÓN FINAL**

El síndrome de Horner marca la presencia de una lesión injurante en la vía simpática del ojo. Y la prioridad diagnóstica de este síndrome reside en establecer el lugar de origen del mismo.

Debemos tener en cuenta como causa de este cuadro desde una otitis media, hasta injurias en la medula (trauma craneal a T2), le-

siones a la entrada del tórax o mediastino craneal (como en este caso clínico expuesto).

El pronóstico de este síndrome depende de la causa que lo origino y las posibilidades de tratamiento del mismo.

## APÉNDICE

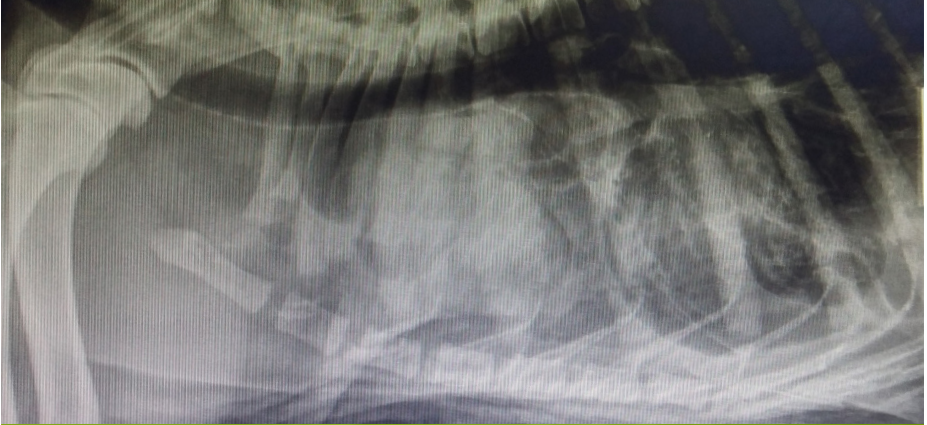Hematocrito 27%	IR 0.6	
Leucocitos 8.100 /mm <sup>3</sup>	NS 80% (6.480/mm <sup>3</sup>	L 20% (1.220/mm <sup>3</sup> )
9 plaquetas/campo		

Hepatozoon no se observó • Ehrlicchia negativo • Babesia no se observó

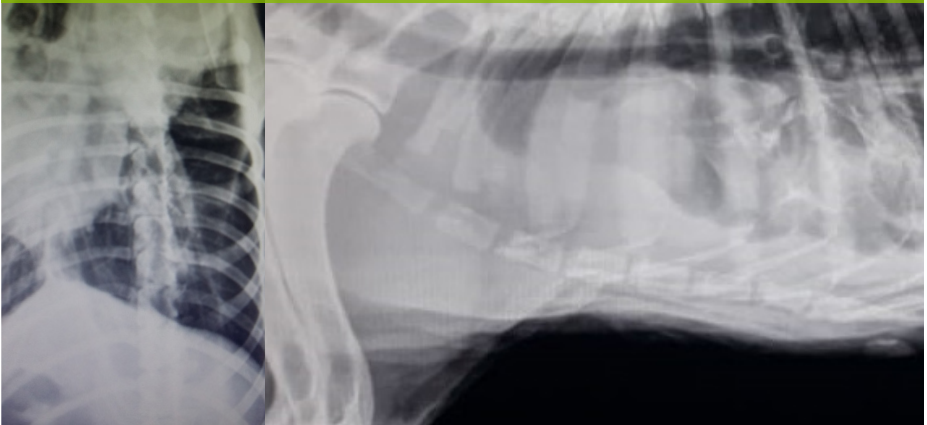
<b>Urea</b>	94 mg/dl (15 a 50)
<b>Creatinina</b>	1.56 mg/dl (0 a 1.5)
<b>Proteínas torales</b>	6 g/dl (5.7 a 7.5)
<b>Albuminas</b>	3.2 g/dl (2.4 a 3.6)
<b>Glucemia</b>	101 mg/dl (60 a 110)
<b>GPT / ALT</b>	129 UI/l (0 a 80)
<b>GOT / AST</b>	97 UI/l (0 a 80)
<b>FAS</b>	166 UI/l (0 a 300)

Análisis liquido pleural: de aspecto hemorrágico, PT 4.9g/dl.  
Abundantes hematíes y linfocitos maduros.

**RX1 TÓRAX LL** • Informe: severa efusión pleural



**RX2 TÓRAX LL / VD POSTERIORES A LA TORACOCENTESIS** • Informe: se observa masa oval de 8 x 13 cm de tamaño aproximado ubicada en mediastino craneal. Persiste efusión pleural moderada.





## **Autoridades**

Decano: Prof. Dr. Alejo Pérez Carrera

Vicedecana: Prof. Dra. Nélide Gómez

## **Proyecto a cargo de la Secretaría Académica FCV UBA**

Secretaría Académica: Prof. Mg. Mariana Vaccaro

## **Equipo pedagógico**

Esp. Fabiana Grinsztajn

Dr. Alberto Gatti

## **Caso elaborado por**

María Rodríguez

**Agosto de 2019**







# Canino

Síndrome  
de Horner

08