

Canino

REPARACIÓN DE
FÍSTULA ORONASAL
COLGAJO MUCOPERIÓSTICO

10

Banco de Casos Clínicos | **PEQUEÑOS ANIMALES**



UBA
Universidad de Buenos Aires



Facultad de Ciencias
VETERINARIAS
Universidad de Buenos Aires



Esta obra está bajo una Licencia Creative Commons
Atribución – No Comercial – Sin Obra Derivada 4.0 Internacional

Facultad de Ciencias Veterinarias UBA
Av. Chorroarín 280 (1427) Ciudad de Buenos Aires
Tel: (54-11) 5287-2000
www.fvet.uba.ar

Diseño de tapa e interior: Natalia Pellizzere
Annalía Scannapieco

No se permite la reproducción total o parcial de este libro, ni su almacenamiento en un sistema informático, ni su transmisión en cualquier forma o por cualquier medio electrónico, mecánico, fotocopia u otros métodos, sin el permiso previo del editor.

BANCO DE CASOS CLÍNICOS PARA USO DIDÁCTICO

El Banco de Casos Clínicos de la FCV–UBA, proyecto gestionado por la Secretaría Académica, busca poner a disposición de los docentes de la facultad, material didáctico para su utilización en el proceso de enseñanza de la carrera de Veterinaria (FVET-UBA).

Los docentes universitarios tenemos el desafío de articular los contenidos de nuestra asignatura con la práctica profesional. Este desafío está presente desde las materias básicas porque sabemos que la articulación teoría-práctica, no sólo promueve la motivación del alumno sino que también construye aprendizajes significativos y profundos.

La interacción con las historias clínicas (HC) favorece la alfabetización académica del alumno, en la medida que permite

la interacción con un tipo de texto que el estudiante deberá ser capaz de interpretar y producir adecuadamente al finalizar su carrera, como una competencia profesional.

El enfoque principal de los casos que se presentan está dado desde el método y el instrumento de la historia clínica. No es la finalidad de estas historias ser evaluadas por la pericia clínica o el tipo de tratamiento indicado.

Los casos clínicos (que pueden ser o no casos reales) son ejemplos que pretenden ser una herramienta pedagógica que puede ser utilizada como punto de partida, ejemplo de análisis o de síntesis para abordar los contenidos que consideren pertinentes a su asignatura.

Por ello, les proponemos a los docentes de las diferentes Cátedras que analicen los casos clínicos para evaluar cuáles podrían ser útiles para relacionar contenidos de sus asignaturas con la información que allí se incluye. El formato presentado incluye una opción de impresión o bien se puede bajar a una PC para diversos usos.

El Equipo Pedagógico de la Facultad está a disposición para

colaborar con la implementación de esta propuesta pedagógica con las Cátedras que así lo soliciten.

Nuestra idea es que este Banco vaya creciendo progresivamente con la inclusión de nuevos materiales.

Invitamos a los que quieran aportar material a sumarse a su producción. Para ello dirigirse a bancohc@fvet.uba.ar

Grupo Taller de Historias Clínicas
Secretaría Académica
FCV - UBA

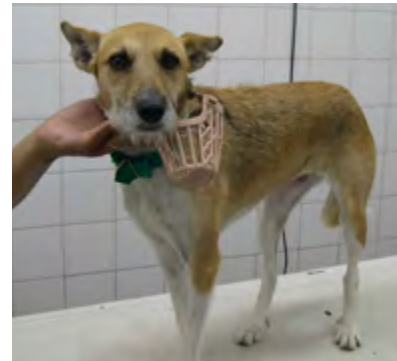Canino

REPARACIÓN DE
FÍSTULA ORONASAL
COLGAJO MUCOPERIÓSTICO

10

1- RESEÑA

Canino, raza indefinida, hembra, castrada, aproximadamente 4 años, 7 kg de peso. Camila. Propietaria: xxxxx, CABA.



2.1- Anamnesis:

Anamnesis Pretérita: sin antecedentes de enfermedades.

Anamnesis Familiar: no se conocen los antecedentes familiares.

Anamnesis Sanitaria: Plan de vacunación al día. Desparasitada hace 6 meses.

Anamnesis Ambiental: fue encontrada en la calle hace 6 meses.

Vive en un departamento sin otros animales.

Alimentación: balanceado 2 veces por día.

No saben fecha de último celo (se supone que estaría castrada).

2.2- Motivo de Consulta: Desde que la encontraron presenta rinitis muco-purulenta que responde parcialmente al tratamiento con antibióticos. La han llevado a distintas veterinarias pero el problema continúa. Come y bebe con normalidad. Tose y estornuda a veces al comer pero en especial al tomar agua. Defeca y orina normalmente. Tiene un buen estado nutricional y de hidratación, aunque con el manto algo deslucido.

3- EXAMEN FÍSICO

3.1- Examen Objetivo General:

- Inspección General (estado nutricional, piel y pelo, sensorio, facies, actitudes, deformaciones evidentes y hallazgos notables como disnea o lesiones externas). Sin particularidades.
- Exploración de Mucosas Aparentes (color, humedad): Normal.
- Tiempo de Llenado capilar: 1”.
- Exploración de linfonódulos superficiales: S/P.
- Pulso y FC: FC 120, pulso sincrónico. El ECG, la ecocardiografía y la presión arterial fueron normales.
- Tipo y Frecuencia Respiratoria: Fr 20, tipo costo-abdominal.

- Estado de Hidratación: Normal.
- Temperatura: 38°C.

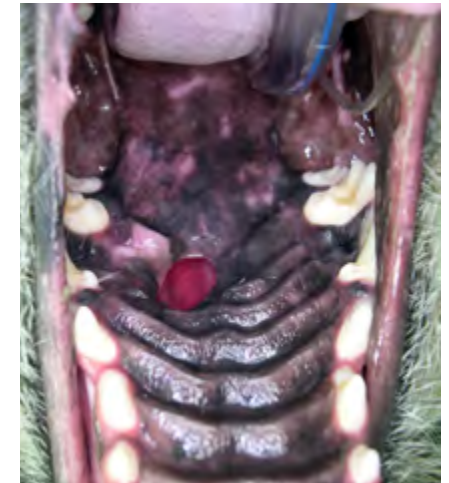3.2- Examen Objetivo Particular:

- Examen de la nariz: Secreción mucopurulenta.
- Examen de la cavidad oral: no permite la apertura, por lo que se realiza una anestesia con propofol: Se observa lesión de paladar blando y duro en relación a 4to. PM Sup. Derecho, compatible con trauma y comunicación con cavidad nasal.

4- RESUMEN Y CONCLUSIONES

4.1- Resumen de hallazgos:

Al explorar la boca bajo anestesia con propofol, se advierte la presencia de un defecto circular en el centro del paladar duro, a nivel del 4to. premolar superior izquierdo de aproximadamente 1,5 cm de diáme-



tro, desplazado hacia ese lado. El defecto alcanza todo el espesor del paladar. Se visualiza la cavidad nasal desde el mismo.

4.2- Diagnóstico Presuntivo y Diferenciales:

A partir de los datos analizados, el diagnóstico presuntivo es un defecto de paladar adquirido, posiblemente de origen traumático, por cuerpo extraño que, por permanencia, ocasionó la erosión del paladar.

Diagnósticos diferenciales: otro tipo de traumas como por ejemplo: accidentes, mordidas, complicación de cirugía por extirpación de neoplasia.

4.3- Plan de métodos complementarios a utilizar:

Al ser una lesión de tratamiento quirúrgico, deberán solicitarse los estudios prequirúrgicos correspondientes, ya que identificar la causa del defecto no es posible.

RESULTADOS DE LABORATORIO

Hemograma: Hto: 33%;

Serie Blanca:

Leucocitos: 14400 /mm³

Neutr. Segm.: 13104 /mm³ (91 %)

Neutr. Banda: 0 /mm³ (0 %)

Linfocitos: 720 /mm³ (5 %)

Monocitos: 0 /mm³ (0 %)

Eosinofilos 576 /mm³ (4 %)

F. Juveniles 0 /mm³ (0 %)

F. Indiferenciadas Rec. (0 %)

Plaquetario: 11 x campo

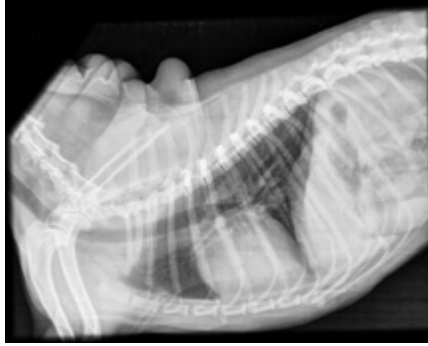
Pruebas de coagulación: Tiempo Quick (TP): 9" (testigo 9")

KPTT (APTT): 23" (testigo 23")

Bioquímica sanguínea: Urea: 30 mg/dl

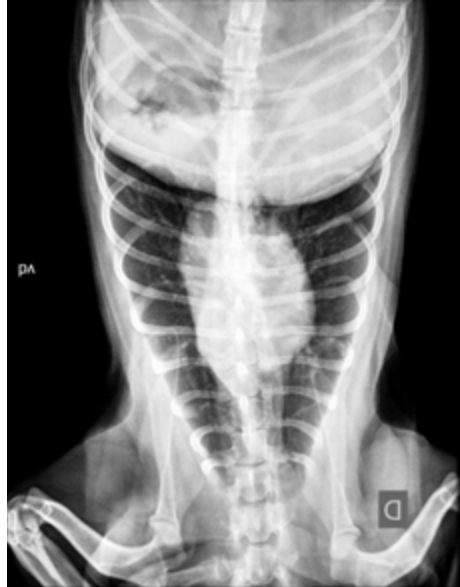Creatinina: 0.72 mg/dl; Proteínas tot.: 7,2 g/dl; Alb.: 2,6 g/dl; GPT: 70 UI/l;

GOT: 56 UI/l; FAS: 349 UI/l; Glucemia: 116 mg/d; Calcio: 10,9 mg/d

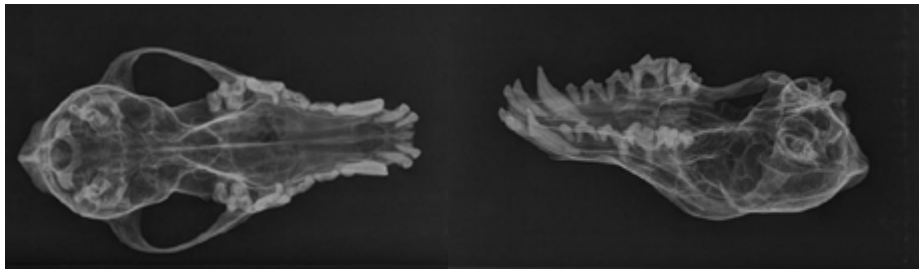


RX. TÓRAX:

No se observan signos actuales de metástasis pulmonar ni linfadenopatías.



RX. LOCALES:



Simulación de las radiografías del caso realizadas en un modelo de cráneo 3D.

Las Rx de la cav. bucal fueron realizadas en forma particular. La propietaria las trajo al confirmar la cirugía y se vieron lesiones en el paladar duro en correspondencia con el orificio de la mucosa. Cavity nasal: sin alteraciones significativas. Al momento de realizar esta historia la propietaria no entregó las mismas, por lo que se incluyó, a modo de ejemplo, Rx de impresiones digitales para mostrar las dos incidencias más comunes.

4.4- Diagnóstico Definitivo:

Defecto de paladar duro de origen traumático.

4.5- Pronóstico:

El pronóstico es bueno. La cirugía reparadora con empleo de colgajos mucoperiosticos de espesor total, con la arteria palatina como base, suelen dar buenos resultados. A veces se necesita más de un tiempo quirúrgico para solucionar el problema, ya que las dehiscencias son relativamente frecuentes debido a que no puede evitarse el movimiento de la zona reparada durante **respiración, alimentación y el movimiento normal de la lengua del paciente**. También dependerá de los cuidados posoperatorios que cumpla el propietario.

4.6- Esquema terapéutico:

PROTOCOLO ANESTÉSICO

Se recibe al paciente con ayuno sólido de 8 horas y ayuno líquido de 3 horas. La radiografía de tórax se informa sin particularidades. El análisis de sangre del paciente presenta un hemograma, una bioquímica sanguínea y pruebas de coagulación dentro de los parámetros normales. Como antecedentes anestésicos, recibió propofol previamente cuando se realizó la exploración de la cavidad oral, no presentando complicaciones.

Según su estado físico se clasifica como un **ASA I** y la valoración del riesgo anestésico es: **riesgo leve**.

Premedicación, inducción y mantenimiento

• Medicación preanestésica (MPA)

El paciente es muy dócil, así que se decide colocar una vía venosa permeable y administrar fentanilo a razón de 2mcg/kg IV. Luego se procede a pre oxigenar con máscara (O₂ al 100%), durante 5 minutos. Se planifica una fluidoterapia de mantenimiento de 5 ml/kg/h con una solución de Ringer lactato.

• Inducción

La inducción se realiza con propofol (2mg/kg) y midazolam(0.3 mg/kg) administrados en tercios de la dosis total hasta alcanzar un plano compatible con la intubación endotraqueal.

• Aporte analgésico intraoperatorio

Una vez asegurada la vía aérea se procede a realizar el bloqueo de los nervios maxilares (derecho e izquierdo) por vía extraoral con bupivacaína 0.5% a razón de 0.1 ml/kg por punto. Se utiliza el abordaje extraoral percutáneo, ingresando por debajo del arco cigomático y por detrás del canto medial del ojo, en dirección craneomedial.



Ver Video

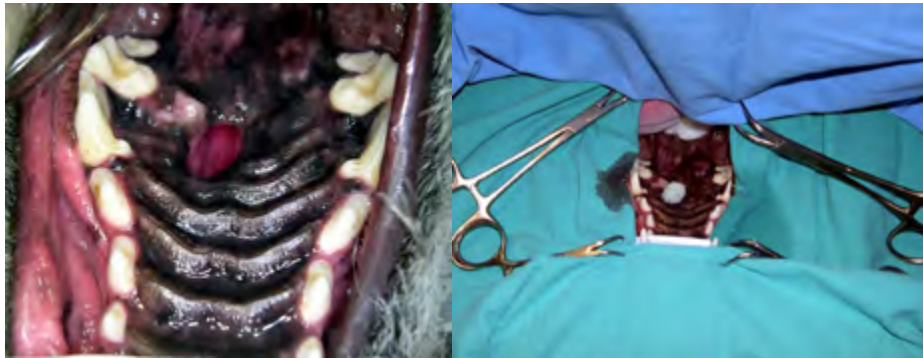• Mantenimiento

Se conectó al paciente a un circuito circular semicerrado con isoflurano como anestésico, con un flujo de gases frescos de 1 l/m, manteniendo un plano anestésico compatible con el procedimiento quirúrgico.

• Aporte analgésico posoperatorio:

En el posquirúrgico inmediato se administra como rescate analgésico, meloxicam (0.2 mg/kg) IM y tramadol (2mg/kg) IM. Luego se continúa por vía oral con tramadol (2 mg /kg cada

6 horas) y meloxicam (0,1 mg kg cada 24 horas) durante 4-5 días. Cirugía reparadora: colgajo mucoperióstico de espesor total, conteniendo a la arteria palatina mayor.



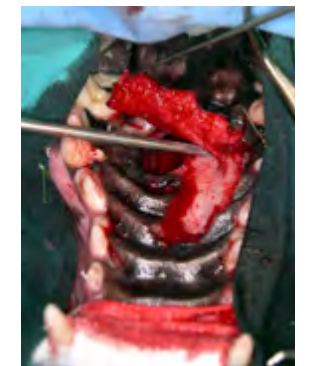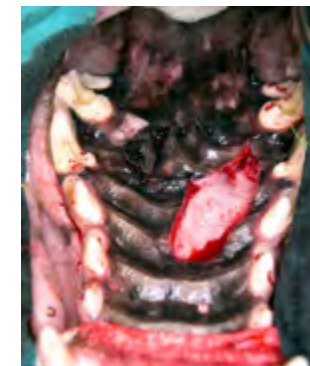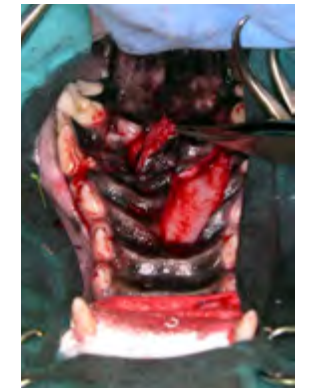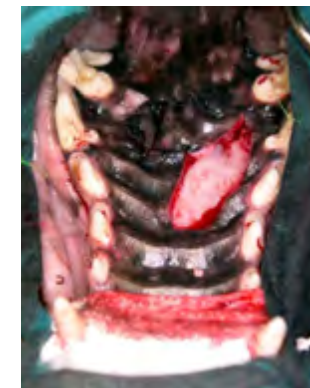• Técnica quirúrgica

Una vez anestesiado el animal se lo coloca en decúbito dorsal y se fija el maxilar a la camilla y la mandíbula hacia arriba, para mantener la boca abierta. La preparación del campo quirúrgico se realiza con solución de clorhexidina. Se debe colocar una gasa estéril en el defecto palatino.

Se procede a realizar el colgajo de la mucosa, realizando una incisión semicircular que involucre la arteria palatina mayor. Se realiza la hemostasia correspondiente.

Se utiliza un elevador de periostio para separar la mucosa del hueso palatino.

Antes de proceder a la rotación y sutura, se reavivan los bordes de la herida y se saca la mucosa adyacente. De esta forma se prepara lo que se llama "lecho del colgajo". La finalidad es que la mucosa del colgajo asiente sobre el hueso del paladar.



Ver Vídeo



Una vez que se obtiene el colgajo, se procede a rotarlo. La síntesis se realiza con nylon monofilamento 3/0 con un patrón de puntos simples. El lecho donde se obtuvo el colgajo cicatriza por segunda intención.

5- EVOLUCIÓN CLÍNICA

5.1 - Internación:

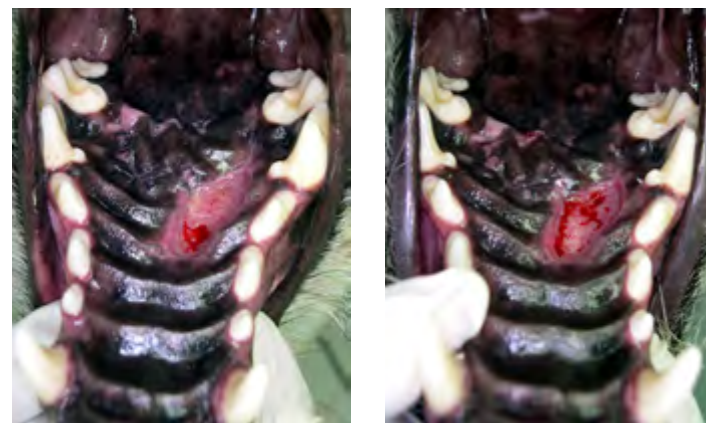
El monitoreo durante la internación consiste en el control regular de una serie de parámetros, que tiene como objetivo detectar los cambios que puedan producirse en el estado del paciente, y efectuar las correcciones necesarias en la terapéutica suministrada. Estos parámetros pueden ser registrados, si el paciente está internado, en planillas de monitoreo, que permiten ir anotando en diferentes fechas y horas datos acerca de si el paciente ha ingerido comida o bebida, ha tenido vómitos, defecaciones o micciones (indicando en cada caso características apreciadas, cantidad y otras observaciones), datos acerca de la fluidoterapia y tratamiento que está recibiendo, además de monitorear permanentemente el sensorio, pulso, respiración, mucosas aparentes, temperatura y estado de hidratación, entre otros datos que se consideren relevantes en cada caso en particular.

5.2- Controles

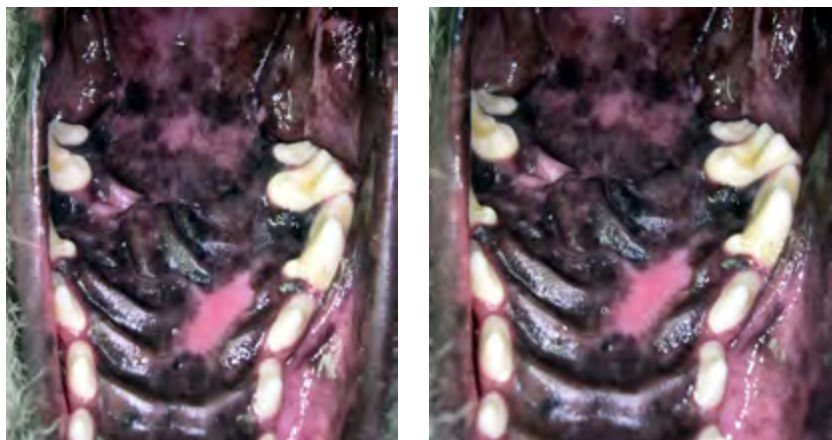
Control 48 h: buena evolución, come y bebe sin dificultad. Tiene colocado el bozal canasta y collar isabelino y el dueño le saca el bozal para alimentarla (trozos de carne de 1 cm de lado a la plancha) y beber. Toma el antibiótico y analgésico. Hoy finaliza el analgésico y el antibiótico en 5 días.

Control 1 semana: sigue con buena evolución, con los mismos recaudos.

Control 15 días: sedación con propofol para control y extracción de puntos. Herida en perfectas condiciones, el defecto se encuentra cerrado y el hueso denudado por el colgajo, en proceso de reparación (granulación).



Control 60 días: bajo sedación con propofol muy buena evolución, ya está con la dieta normal y sin bozal ni collar isabelino. La zona de cosecha del colgajo ya está epitelizada.



6- CONCLUSIÓN FINAL

6.1 - Diagnóstico Diferido:

Muchas veces la enfermedad evoluciona favorablemente y el animal cura luego de administrar un tratamiento sintomático sin conocerse la etiología implicada. Las muestras que fueron enviadas a histopatología (por ejemplo en el caso de una tumorectomía) o a un laboratorio para un análisis serológico o un cultivo pueden dar un diagnóstico definitivo muchos días después de la cura-

ción, y por esta razón este diagnóstico se denomina diferido. Del mismo modo, luego del deceso del animal se puede realizar una necropsia que dará un diagnóstico diferido de la enfermedad que afectaba a ese paciente.

6.2 - Epicrisis:

Los casos traumáticos de ruptura de paladar duro y blando con comunicación entre la cavidad bucal y la cavidad nasal no son comunes. Debe realizarse una adecuada anamnesis, revisión clínica y estudios complementarios para descartar otro tipo de lesiones que pueden generar este tipo de comunicaciones (neoplasias orales, neoplasias nasales, fistulas dentales, abscesos).

Es importante conocer la anatomía de la zona y la técnica quirúrgica (incluir la arteria palatina, colgajo sin tensión, sutura del mismo sobre el lecho óseo sin que se interponga mucosa), para que el colgajo sea efectivo.

Autoridades

Decano: Prof. Dr. Alejo Pérez Carrera

Vicedecana: Prof. Dra. Nélica Gómez

Secretaría Académica FCV UBA

Secretaría Académica: Prof. Mg. Mariana Vaccaro

Director del UBATIC

Mg. Marcelo Míguez

Coordinadora de Innovación Curricular y Planeamiento Estratégico

Esp. Fabiana Grinsztajn

Asesora Tecnopedagógica

Esp. Roxana Szejnberg

Caso elaborado por:

Cátedra de Cirugía

Dra. Viviana Negro, Esp. Mv. Diana Rodríguez,

Esp. Mv. José Luis Ciappesoni


Cátedra de Anestesiología

Esp. Mv. Eduardo Esjaita, Dr. Pablo Otero

Cátedra de Medicina I

Esp. Vet Federico Curra Gagliano, Mg. Vet Fabián Minovich

Diciembre de 2019



Canino

REPARACIÓN DE
FÍSTULA ORONASAL
COLGAJO MUCOPERIÓSTICO

10