

Canino

Patrón
Nodular

07



Banco de Casos Clínicos | **PEQUEÑOS ANIMALES**



UBA
Universidad de Buenos Aires



Facultad de Ciencias
VETERINARIAS
Universidad de Buenos Aires



Esta obra está bajo una Licencia Creative Commons
Atribución – No Comercial – Sin Obra Derivada 4.0 Internacional

Facultad de Ciencias Veterinarias UBA
Av. Chorroarín 280 (1427) Ciudad de Buenos Aires
Tel: (54-11) 5287-2000
www.fvet.uba.ar

Diseño de tapa e interior: Natalia Pellizzere
Annalía Scannapieco

No se permite la reproducción total o parcial de este libro, ni su almacenamiento en un sistema informático, ni su transmisión en cualquier forma o por cualquier medio electrónico, mecánico, fotocopia u otros métodos, sin el permiso previo del editor.

BANCO DE CASOS CLÍNICOS PARA USO DIDÁCTICO

El Banco de Casos Clínicos de la FCV–UBA, proyecto gestionado por la Secretaría Académica, busca poner a disposición de los docentes de la facultad, material didáctico para su utilización en el proceso de enseñanza de la carrera de Veterinaria (FVET-UBA).

Los docentes universitarios tenemos el desafío de articular los contenidos de nuestra asignatura con la práctica profesional. Este desafío está presente desde las materias básicas porque sabemos que la articulación teoría-práctica, no sólo promueve la motivación del alumno sino que también construye aprendizajes significativos y profundos.

La interacción con las historias clínicas (HC) favorece la alfabetización académica del alumno, en la medida que permite

la interacción con un tipo de texto que el estudiante deberá ser capaz de interpretar y producir adecuadamente al finalizar su carrera, como una competencia profesional.

El enfoque principal de los casos que se presentan está dado desde el método y el instrumento de la historia clínica. No es la finalidad de estas historias ser evaluadas por la pericia clínica o el tipo de tratamiento indicado.

Los casos clínicos (que pueden ser o no casos reales) son ejemplos que pretenden ser una herramienta pedagógica que puede ser utilizada como punto de partida, ejemplo de análisis o de síntesis para abordar los contenidos que consideren pertinentes a su asignatura.

Por ello, les proponemos a los docentes de las diferentes Cátedras que analicen los casos clínicos para evaluar cuáles podrían ser útiles para relacionar contenidos de sus asignaturas con la información que allí se incluye. El formato presentado incluye una opción de impresión o bien se puede bajar a una PC para diversos usos.

El Equipo Pedagógico de la Facultad está a disposición para

colaborar con la implementación de esta propuesta pedagógica con las Cátedras que así lo soliciten.

Nuestra idea es que este Banco vaya creciendo progresivamente con la inclusión de nuevos materiales.

Invitamos a los que quieran aportar material a sumarse a su producción. Para ello dirigirse a bancohc@fvet.uba.ar

Grupo Taller de Historias Clínicas
Secretaría Académica
FCV - UBA

Canino

Patrón
Nodular

07

1- RESEÑA

Canino-Raza Sharpei-Hembra-4 años de edad-Nombre “Mora”.

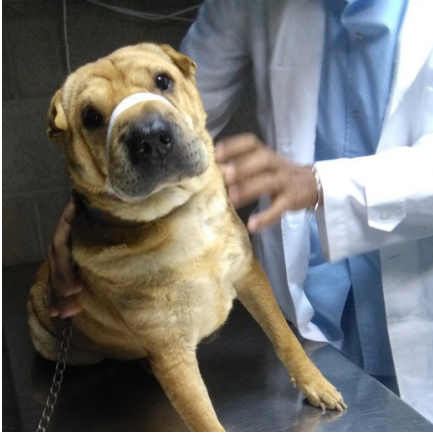

Foto 1

2- ANAMNESIS

2.1- Antecedentes Individuales: No convive con otros animales. Vive en una casa. Sale a pasear una vez al día. Vacuna séxtuple y antirrábica actualizada. Desparasitación vencida. No tiene antecedentes de enfermedades previas. Come balanceado Premium.

2.2- Enfermedad actual: Hace dos meses aproximadamente le apareció un nódulo en el miembro posterior izquierdo. La propietaria llevo a Mora a un veterinario particular quien le inyectó

una medicación subcutánea (no se sabe cuál) e indicó la administración oral de un antiinflamatorio enzimático edematolítico 1 comprimido cada 8 horas por vía oral (Enzimol® Laboratorio Planeta S.R.L) sin evidenciarse ninguna mejoría. Al poco tiempo comenzaron a aparecer más nódulos de diferentes tamaños todos en relación al mismo miembro afectado abarcando la totalidad del mismo. La propietaria decidió concurrir al Hospital Escuela de la Facultad de Ciencias Veterinarias para la atención clínica de su mascota. Mora fue atendida en el servicio de Dermatología de pequeños animales de dicho Hospital.

3- EXAMEN FÍSICO

3.1- Examen Objetivo General:

Mucosas rosadas y húmedas. Linfonódulos sin alteraciones salvo linfonódulo poplíteo izquierdo el cual se encontraba levemente aumentado de tamaño y de consistencia más dura. Temperatura 38,6°C. Score corporal 3/5. Frecuencia cardíaca 85 latidos por minuto. Frecuencia respiratoria 18 respiraciones por minuto. Auscultación cardíaca y respiratoria sin particularidades. Pulso fuerte y sincrónico. No evidenciándose otra anormalidad o alteración orgánica.

3.2- Examen Objetivo Particular:

Mora presentaba lesiones nodulares de diferente diámetro distribuidas a lo largo de todo el miembro posterior izquierdo ubicándose la gran mayoría de las mismas en la cara medial desde la zona de la ingle hasta el tarso inclusive (FOTO 2 Y 3) y solo algunas en la cara lateral principalmente a la altura del tarso y sus alrededores (FOTO 4). Los nódulos se caracterizaban por ser de diferente tamaño y duros al tacto en su mayoría. Algunos de dichos nódulos estaban ulcerados. El linfonódulo poplíteo izquierdo se encontraba de un tamaño mayor y de una consistencia más dura en comparación con su homólogo derecho.

4- RESUMEN Y CONCLUSIONES

4.1- Resumen de hallazgos:

Lesiones nodulares dérmicas distribuidas en el miembro posterior izquierdo acompañado de linfadenopatía poplíteo izquierda. Evolución dos meses.

4.2- Diagnóstico Presuntivo y Diferenciales:

Nódulos inflamatorios infecciosos:

- Bacterianos (Nocardia/ Actinomicas)
- Micóticos
- Micetomas eumicóticos
- Pseudomicetomas
- Leishmaniosis

Nódulos inflamatorios no infecciosos:

- Inmunomediados
- Paniculitis nodular estéril
- Dermatitis nodular eosinofílica

Nódulos neoplásicos:

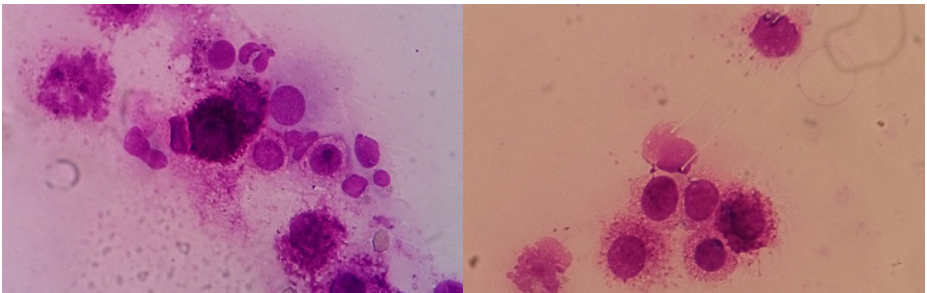
- Células redondas (Mastocitoma/Linfoma cutáneo no epiteliotrópico/Histiocitoma)
- Epiteliales
- Mesenquimáticos
- Paraneoplásicos

4.3- Protocolo de Métodos Complementarios a Solicitar:

Se realizó una punción aspiración con aguja fina (PAAF) de tres de los nódulos y del linfonódulo poplíteo izquierdo. Las muestras obtenidas se fijaron y tiñeron con la tinción diferencial rápida T15 para su observación al microscopio. Se realizó también un análisis de sangre completo que incluyó hemograma completo, bioquímica y coagulograma, análisis de orina completo, RX de tórax y ecografía abdominal.

4.4- Diagnóstico Definitivo:

Las muestras citológicas obtenidas por punción de los nódulos revelaron numerosas células redondas, algunas de ellas con escasos gránulos citoplasmáticos, marcadas atipias, tales como anisocitosis, pleomorfismo y mitosis compatible con diagnóstico de mastocitoma.

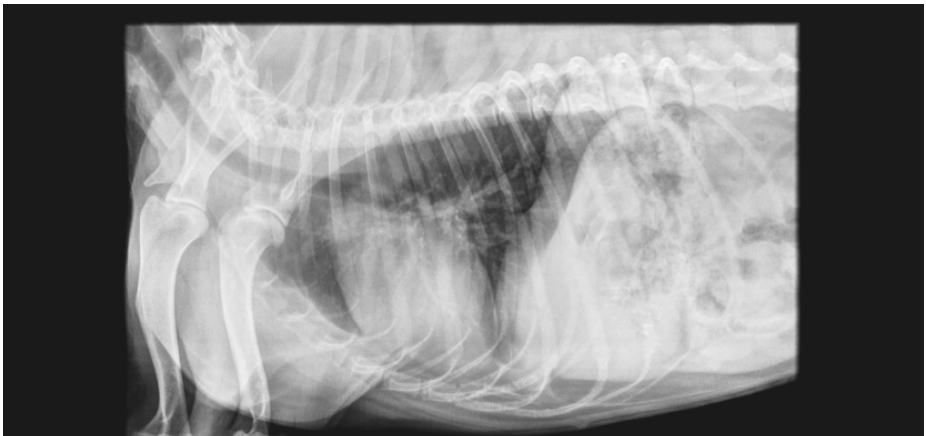

La muestra obtenida del linfonódulo poplíteo reveló la presencia de una población celular linfoide con aumento de linfoblastos, en menor proporción neutrófilos y células plasmáticas compatible con linfonódulo reactivo. El análisis de sangre sólo reveló una ligera linfopenia.

HEMOGRAMA
Hematocrito: 35% (37-55)
Hemoglobina: 12,7g/dl (12-18)
CHCM: 36% (30-36)
VCM: 67ft (60-77)
Recuento de glóbulos blancos: 7000/mm ³ (6000- 17000)
Fórmula absoluta:
Neutrófilos segmentados: 5670/mm ³ (3000-11500)
Linfocitos: 630/mm ³ (1000-4800)
Monocitos: 700/mm ³ (150-1350)
COAGULOGRAMA
TP: 8" (TP testigo: 8")
KPTT: 24" (KPTT testigo: 20")
Recuento de plaquetas: 9/campo (a partir de 6/campo)
BIOQUÍMICA SANGUÍNEA
Urea: 18mg/dl (15-50)
Creatinina: 0,73 mg/dl (hasta 1,5)
GPT: 14UI/l (hasta 80)
GOT: 27UI/l (hasta 60)
FAS: 81UI/l (hasta 250)
Proteínas totales: 6,8g/dl (5,7-7,5)
Albúminas: 2,9g/dl (2,4-3,6)
Glucemia: 100mg/dl (60-110)

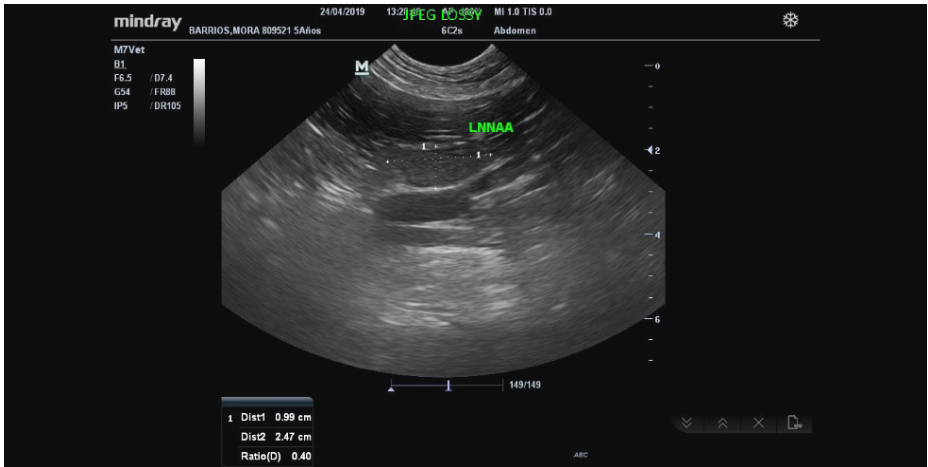
No se detectó ninguna alteración ni en el urianálisis ni en la radiodiografía de tórax.

URIANÁLISIS	
EXAMEN FÍSICO	Amarillo límpido – Densidad 1029
EXAMEN QUÍMICO	pH 6,5
EXAMEN DEL SEDIMENTO	Sin alteraciones



En la ecografía abdominal se observó hígado con tamaño y contornos conservados, y ecoestructura granular difusa.

Se observó linfadenopatía ilíaca medial izquierda de 2,6 x 0,99 cm y derecha de 1,8 x 0,77 cm. Los hallazgos ultrasonográficos observados sugieren: hepatopatía infiltrativa difusa/ inflamatoria/ hígado reactivo con linfadenopatías ilíacas mediales derecha e izquierda.



4.5- Pronóstico

El pronóstico es reservado debido tanto al tipo de neoplasia como a las características de indiferenciación celular observadas en las muestras citológicas obtenidas. Sin embargo, para poder emitir un pronóstico certero sería necesaria la estadificación de dicha neoplasia que solo puede realizarse a partir del estudio histopatológico de la misma.

4.6- Esquema Terapéutico

El paciente fue derivado al servicio de oncología del Hospital Escuela para evaluar la posibilidad de tratamiento quimioterá-

pico y/o amputación una vez realizada la estadificación histológica correspondiente.

5- EVOLUCIÓN CLÍNICA

Lamentablemente el paciente no ha regresado al Hospital por lo que se desconoce la evolución del caso clínico.

6- EPICRISIS

La paciente arribó a consulta al servicio de Dermatología de pequeños animales del Hospital Escuela de la Facultad de Ciencias Veterinarias de la UBA con un patrón de lesiones nodulares de dos meses de evolución que involucraban principalmente la cara medial del miembro posterior izquierdo. El proceso había comenzado con una única lesión nodular que con el tiempo se fue extendiendo con el desarrollo de múltiples nódulos en la misma región anatómica. La paciente había sido tratada con antiinflamatorios sin evidenciarse ninguna mejoría. Al momento del examen clínico no se encontró ninguna alteración salvo las lesiones nodulares y el aumento de turgencia y tamaño del linfonódulo poplíteo izquierdo. Evaluando la posibilidad de varios diagnósticos diferenciales pero

con un fuerte presuntivo de neoplasia de células cebadas (mastocitos) debido a la raza se decidió realizar como métodos complementarios una punción aspiración de los nódulos y del linfonódulo afectado para su estudio citológico, análisis de sangre, ecografía de abdomen y radiografía de tórax. El estudio citológico de los nódulos reveló la presencia de mastocitos con atipias celulares y la citología del linfonódulo informó un ganglio reactivo.

La radiografía de tórax no manifestó alteraciones y en la ecografía de abdomen se evidenciaron alteraciones hepáticas compatibles con hepatopatía infiltrativa difusa/ inflamatoria/ hígado reactivo y linfadenopatías ilíacas mediales derecha e izquierda. Partiendo de los resultados citológicos se arribó al diagnóstico de mastocitoma, no obstante cabe remarcar que es imprescindible el estudio histopatológico a fin de confirmar el diagnóstico citológico y realizar la correcta estadificación de dicha neoplasia. El paciente fue derivado al servicio de oncología para continuar con los protocolos diagnósticos y evaluar los posibles tratamientos a implementarse.

6.1- Discusión

Los mastocitos son células hematopoyéticas que derivan de una célula progenitora CD34 a nivel de la médula ósea. Se lo-

calizan extramedularmente en diferentes tejidos y órganos del cuerpo. A nivel citoplasmático contienen gránulos, que se tiñen metacromáticamente, los cuales almacenan diferentes mediadores de la inflamación como histamina, proteasas, factores quimiotácticos, citoquinas y metabolitos del ácido araquidónico. El contenido de estos gránulos le confieren a estas células un importante rol tanto en las reacciones alérgicas como en las respuestas inflamatorias e inmunológicas (Welle y col., 2008).

Los mastocitos pueden sufrir una transformación neoplásica y dar origen a neoplasias cutáneas únicas o múltiples tanto así como neoplasias viscerales o sistémicas. Si bien la etiología es desconocida se cree que la misma es multifactorial al igual que en la mayoría de las neoplasias pudiendo existir un componente genético subyacente basado en la predisposición racial de esta patología la cual está bien documentada (Welle y col., 2008).

Los mastocitomas cutáneos son las neoplasias de piel de células redondas más comunes en los caninos representando el 21% de todas las neoplasias cutáneas caninas (Sledge y col., 2016). Se observa una mayor incidencia en razas como Boxer, Bulldog, Setter, Labrador retriever, Golden retriever,

Sharpei, Beagle y Weimaraner no existiendo predisposición sexual y siendo la edad promedio de desarrollo media o avanzada (Welle y col., 2008).

La principal localización de las células neoplásicas en los mastocitomas cutáneos es a nivel dérmico pero también pueden encontrarse a nivel del tejido subcutáneo (Sledge y col., 2016).

Los pacientes generalmente llegan a consulta por presentar una o múltiples masas cutáneas que principalmente se localizan en el tronco (50-60%), seguido por las extremidades (25-40%) y en mucha menor medida cabeza y cuello (10%). Las lesiones generalmente se caracterizan por ser nódulos solitarios, eritematosos, no pigmentados, alopecicos y no ulcerados. Las neoplasias de tipo indiferenciado por el contrario tienden a crecer rápidamente y ulcerarse desarrollándose edema e irritación periférica a la lesión. En algunos casos el nódulo principal puede rodearse de nódulos satélites y desarrollarse edema e inflamación periférica lo que puede generar una deformación de la zona anatómica donde se ubiquen. En el caso de nódulos múltiples estos pueden surgir sincrónica o secuencialmente en una misma región

anat6mica en un bajo porcentaje de pacientes (5-25%) siendo las razas m1s predispuestas a desarrollar esta forma de presentaci6n Boxer, Weinaraner, Golden retriever y Sharpeis (Welle y col., 2008).

Si bien ning6n factor, excepto el estudio histopatol6gico e inmunohistoqu6mico, predice apropiadamente el comportamiento biol6gico o la respuesta al tratamiento de aquellos pacientes con mastocitomas cut1neos, la localizaci6n del tumor, la aparici6n cl6nica, el grado de crecimiento, tama1o, raza, estadio cl6nico, estudio citol6gico y la presencia de s6ndromes paraneopl1sicos asociados pueden orientar al cl6nico acerca del grado de malignidad del mismo (Sledge y col., 2016). Se ha encontrado una alta asociaci6n de malignidad en las razas Boxer, Sharpei y Labrador retriever quienes tienden a desarrollar la enfermedad a edades muy tempranas (Welle y col., 2008).

Si bien este tipo de neoplasia es popularmente considerada altamente maligna, el poder metast1sico depender1 del grado de diferenciaci6n tumoral. As6, las neoplasias bien diferenciadas tiene la probabilidad de un 10% de generar met1stasis, increment1ndose dicho porcentaje a medida que la neoplasia es me-

nos diferenciada. En estos últimos casos, además de la infiltración local, las regiones más frecuentes de metástasis incluyen los ganglios regionales, bazo, hígado y otros órganos viscerales. Es factible observar la diseminación de células neoplásicas en sangre periférica y medula ósea en los casos de mastocitosis sistémica (Welle y col., 2008).

El desarrollo de síndromes paraneoplásicos generalmente se asocia a la liberación de enzimas proteolíticas e inflamatorias desde los gránulos citoplasmáticos de estas células, las cuales pueden liberarlos al romperse o dañarse luego de que las masas sean manipuladas por tacto o roce.

Se arriba al diagnóstico a partir de una correcta reseña, anamnesis, examen objetivo general y particular. La punción con aguja fina de la lesión nodular para su posterior estudio citológico es de gran utilidad para un diagnóstico preliminar y el estudio histopatológico de la lesión es fundamental para establecer un diagnóstico definitivo. En el caso de haber un fuerte presuntivo de mastocitoma es menester la realización de métodos complementarios como análisis de sangre completos, ecografías de abdomen y radiografía de tórax necesarios para la correcta y completa estadificación del paciente

oncológico. Es importante remarcar en este punto que el estudio citológico de la o las masas nos orienta en el diagnóstico de la lesión al observar la presencia de células cebadas pudiendo orientarnos hacia el grado de malignidad a partir de la detección de determinados criterios de malignidad celular. Sin embargo, en los casos de neoplasias indiferenciadas cuando las células carecen de las granulaciones metacromáticas específicas y características la citología puede llegar a brindarnos resultados inconclusos. Tener presente que el diagnóstico definitivo y que nos permitirá graduar el tipo de mastocitoma se obtendrá a partir del estudio histopatológico de la lesión y el análisis inmunohistoquímico de la misma (Sledge y col., 2016).

La elección del tratamiento dependerá de diversos factores entre ellos la presencia de nódulos únicos o múltiples, localización de la neoplasia, diferenciación citológica/histológica del tumor, diseminación sistémica, presencia de metástasis, estado clínico del paciente, raza y edad del mismo.

La escisión quirúrgica suele ser el tratamiento de elección en las neoplasias bien diferenciadas y únicas sin signos sistémicos de metástasis con un margen de seguridad de tres centímetros

en todos los planos. Las neoplasias con mayor grado de indiferenciación, aquellas localizadas en regiones anatómicas que impidan realizar un correcto margen de seguridad, o con metástasis a linfonódulos regionales requerirán no solo la escisión quirúrgica de la masa sino también en algunos casos la amputación (si la localización es en un miembro) en forma conjunta con un protocolo quimioterápico.

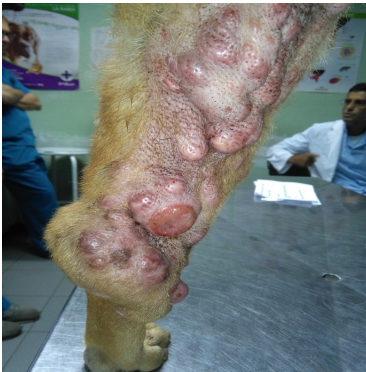

Foto 2

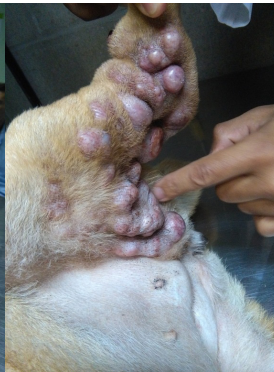

Foto 3

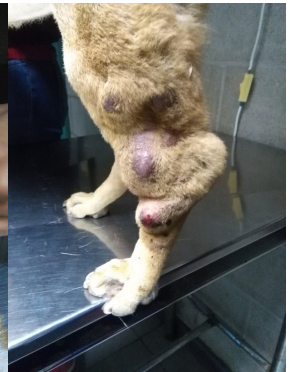


Foto 4

BIBLIOGRAFIA

- ALBANESE, F. *Canine and Feline Skin Cytology*. Springer International Publishing Switzerland 2017.
- SLEDGE, D; WEBSTER, J; KIUPEL, M. *Canine cutaneous mast cell tumors: A combined clinical and pathologic approach to diagnosis, prognosis, and treatment selection*. *The Veterinary Journal* 215 (2016) 43–54.
- SCOTT, D; MILLER, W; GRIFFIN, C. *Dermatología en pequeños animales Muller and Kirk*. 7° edición. 2013. Editorial intermédica.
- WELLE, M; ROHRER BLEY, C; HOWARD, J; RUFENACHT, S. *Canine mast cell tumours: a review of the pathogenesis, clinical features, pathology and treatment*. *Journal compilation*. 2008.



Autoridades

Decano: Prof. Dr. Alejo Pérez Carrera

Vicedecana: Prof. Dra. Nélide Gómez

Proyecto a cargo de la Secretaría Académica FCV UBA

Secretaría Académica: Prof. Mg. Mariana Vaccaro

Equipo pedagógico

Esp. Fabiana Grinsztajn

Dr. Alberto Gatti

Caso elaborado por

Nancy Nosach

Alejandro Blanco

Marcelo Duarte

Agosto de 2019



Canino

Patrón
Nodular

07

