

# Detección de lesiones odontoclásticas reabsortivas felinas (LORF) mediante examen clínico y radiológico

NEGRO, V. B.<sup>1</sup>; HERNÁNDEZ, S. Z.<sup>2</sup>; SACCOMANNO, D. M.<sup>3</sup>

## RESUMEN

Las lesiones odontoclásticas reabsortivas felinas (LORF) constituyen una enfermedad dental severa, cuyo diagnóstico implica un desafío. Clínicamente se manifiestan como un intenso dolor oral, que suele ocasionar anorexia. El objetivo del presente trabajo ha sido comparar la eficiencia diagnóstica entre el examen clínico solo y con el complemento de radiografías, así como establecer la prevalencia y características de la enfermedad. Se evaluaron dientes permanentes y maduros (n=967), provenientes de cráneos (cabezas óseas) de gatos (n=63), sometidos a eutanasia por motivos médicos o bien obtenidos de material de necropsia. El examen clínico se realizó con magnificación y explorador dental y el radiológico, mediante unidad radiológica dental y radiografías periapicales. Presentaron LORF, clínicamente, el 42,86% de los gatos y el 14,17% de los dientes; radiográficamente, el 55,55% de los gatos y el 21,4% de los dientes. Aplicando el test  $\chi^2$ , se constató, en ambos casos, una diferencia estadísticamente significativa ( $p=0,000$ ) entre la eficiencia en la detección clínica y radiográfica de LORF. El examen clínico subestimó la presencia y extensión de las lesiones en los dientes, en promedio, un 9,51%. Los resultados obtenidos revelan la importancia de complementar la evaluación clínica con radiografías, que permitan detectar la mayor proporción de LORF, aún aquellas incipientes o localizadas en sitios difíciles de explorar (subgingivales).

*Palabras clave:* (diente), (felino), (radiología), (LORF)

<sup>1</sup>Doctora de la UBA, Médica Veterinaria, Jefa de Trabajos Prácticos. <sup>2</sup>Doctor de la UBA, Médico Veterinario, Profesor Adjunto, <sup>3</sup>Veterinaria, Ayudante de Primera (Becaria Estímulo de la UBA, cuando se realizó este trabajo). Área de Cirugía y Anestesiología. Facultad de Ciencias Veterinarias. Universidad de Buenos Aires. Un informe preliminar de este trabajo ha sido presentado como póster en las Primeras Jornadas de la Facultad de Ciencias Veterinarias de la UBA, octubre de 2003 y publicado su resumen en *InVet (Investigación Veterinaria)* 2003, 5(1):18. Este trabajo fue desarrollado en el marco de un proyecto UBACyT del Área de Cirugía y Anestesiología de la FCV y del programa Becas Estímulo de la UBA.

Recibido: diciembre 2004 - Aceptado: marzo 2005 - Versión on line: marzo 2005

## Detection of feline odontoclastic resorptives lesions (FORL) by means of clinical and radiological examination

### SUMMARY

Feline odontoclastic resorptive lesions (FORL), are a severe dental disease, which represent a challenge for diagnosis. Clinically, they manifest with severe oral pain that may produce anorexia. The aim of this study was to compare diagnostic efficiency through clinical examination and with the addition of complementary radiographs, as well as to establish the prevalence and characteristics of the disease. Permanent and mature teeth (n=967) were studied, obtained from skulls of cats (n=63) that were euthanized for medical reasons or from necropsy material. Clinical examination was performed with magnification and dental explorer, and the radiographic study by means of a dental radiological unit and periapical radiographs. Clinically exhibited FORL, 42,86% of the cats and 14,17% of teeth; radiographically, 55,55% of cats and 21,4% of teeth. Applying  $\chi^2$  test, a statistically significant difference was found ( $p=0,000$ ), in both cases, between the efficiency in the clinical and radiographical exam. The clinical evaluation underestimated the presence and extension of the lesions in the teeth, in average, 9,51%. The results achieved revealed the importance of complementing the clinical examination with dental radiographical studies that will allow the detection of a larger proportion of FORL, even in those lesions which are found at a very early stage or localized in areas difficult to explore (subgingivally).

*Key words:* (tooth), (feline), (radiology), (FORL)

### INTRODUCCIÓN

Las lesiones odontoclásticas reabsortivas felinas (LORF), constituyen la enfermedad dental más común del gato. Aunque son típicas de esta especie, también han sido reportadas en felinos salvajes<sup>1</sup> y, esporádicamente, en perros<sup>15</sup>. Se caracterizan por la destrucción de los tejidos dentales calcificados (esmalte, dentina y/o cemento), por lo que en un primer momento fueron descritas como *caries*. Hoy se las reconoce como una entidad aparte, ocasionadas por reabsorción odontoclástica, cuyo origen es controvertido<sup>3, 7, 13</sup>, habiéndose formulado diversas teorías a este respecto. Se han considerado como causas probables: enfermedades sistémicas que generen inmunodeficiencia, enfermedad periodontal,

factores nutricionales (alteraciones en el calcio, fósforo, magnesio, hipervitaminosis A y D), características anatómicas, entre otras, sin estar ninguna de ellas completamente probadas<sup>6, 12, 17, 18, 25</sup>.

La fisiopatología de la enfermedad involucra a *stem cells* que son atraídas hacia el espacio periodontal, transformándose allí en células clásticas (*odontoclastos*) que atacan al cemento, erosionan la dentina y pueden continuar socavando el esmalte de las coronas llegando, incluso, a la pérdida de éstas, quedando las raíces retenidas<sup>6</sup>. En áreas de reabsorción dental activa, se encuentran citoquinas inflamatorias que estimulan la actividad odontoclástica<sup>6, 13</sup>. En algunas lesiones ocurre un proceso reparativo que resulta en la producción de un tejido “*símil*

*hueso-cemento*”, que lleva a la “*anquilosis radicular*”<sup>6,13</sup>. El avance de las LORF hacia la cavidad pulpar puede, ocasionalmente, generar una enfermedad endodóntica<sup>11</sup>.

Las LORF se manifiestan clínicamente a través de un gran dolor en el animal afectado llevándolo, muchas veces, al padecimiento de anorexia severa<sup>11</sup>. La detección de estas lesiones implica un desafío en la práctica odontológica felina, más aún en aquéllas sin evidencia de daño a nivel coronario (supragingival) y por ende, clínicamente indetectables.

Las lesiones iniciales aparecen como cavidades socavadas en la estructura dental, rellenas con encía hiperplásica o cubiertas con cálculo y frecuentemente responden con un “*temblor*” de la mandíbula ante el más mínimo contacto. Generalmente se localizan en la cercanía de la unión cemento-esmalte como un defecto que va progresando, tanto en profundidad, como hacia apical o coronal. Algunas lesiones aparecen como no reactivas y no dolorosas, pudiendo indicar un estado de remodelado de la estructura dental<sup>6,13</sup>.

Mediante el empleo de radiografías dentales, es posible determinar la profundidad de la lesión (si ha penetrado o no la cavidad pulpar), así como su presencia en regiones difíciles de explorar clínicamente, tales como el área de la furca o las raíces (subgingivales)<sup>14,20,23</sup>. Los signos radiológicos de las LORF varían desde una sutil radiolucidez coronaria, pasando por una falta de definición de la estructura radicular, hasta la reabsorción de la raíz entera. Las lesiones clínicamente evidentes generalmente se presentan como áreas radiolúcidas, por lo común a nivel de la unión cemento-esmalte<sup>5,8,9</sup>. Pueden ser también identificadas como regiones de radiolucidez irregular en la dentina o, en casos más severos, como una disrupción de la organización radicular, (con características de reabsorción).

Incluso es posible que se evidencien a través de restos radiculares remanentes, por la pérdida de la corona debido al avance de la lesión a nivel cervical<sup>8,9</sup>.

Esta enfermedad dental afecta a un elevado porcentaje de animales, variable según el tipo de población sobre la que se haya realizado el estudio y la región geográfica, involucrando aproximadamente al 50% de los gatos mayores a 4 años<sup>6</sup>, no existiendo datos epidemiológicos en nuestro medio. Considerando este vacío en la información, así como la importancia en la detección de las LORF para su diagnóstico y tratamiento en tiempo y forma, el *objetivo* de este trabajo ha sido establecer su prevalencia y comparar la eficiencia en su diagnóstico, mediante el examen clínico y con el complemento de radiografías dentales.

## MATERIALES Y MÉTODOS

Se trabajó sobre dientes permanentes y maduros (n=967), excluyendo, debido a su pequeño tamaño, incisivos (superiores e inferiores) y primeros molares superiores, obtenidos de cráneos de felinos (n=63), sin determinación de sexo, raza o edad. A los fines del presente estudio, fueron consideradas como “cráneos”, las cabezas de gatos desprovistas de sus partes blandas (“cabezas óseas”). Ningún animal fue sacrificado con el propósito de esta investigación, los especímenes se obtuvieron de gatos sometidos a eutanasia por padecer enfermedad terminal o bien de material de necropsia.

La *exploración clínica* se realizó con magnificación y explorador dental, por identificación visual y táctil de las LORF. La *evaluación radiográfica* se efectuó mediante: unidad radiológica dental (60 Kv y 10 mA, Dental San Justo, Bs. As.), películas radiográficas periapicales (Kodak® Ektaspeed),

tiempo de exposición de 0,6", distancia focal de 25 cm y revelado con cajón portátil. Se aplicaron las técnicas: *paralela*<sup>4, 5, 19</sup> (en premolares y molares inferiores) y *de la bisectriz*<sup>4, 5, 19</sup> (en el resto de los dientes), radiografiando la boca completa, a fin de identificar LORF no detectables clínicamente o establecer su grado de alcance real<sup>21, 23</sup>.

Las LORF se estadificaron de acuerdo al grado de destrucción de la estructura dental: *grado I*, defecto superficial en esmalte o cemento; *II*, lesiones que involucraran la dentina; *III*, aquéllas que invadieran la cavidad pulpar y *IV*, pérdida importante de la estructura dental, principalmente de la corona por socavación de los tejidos calcificados a nivel cervical, anquilosis y/o destrucción radicular<sup>11, 20, 21, 24, 25</sup>. La *reabsorción radicular* fue considerada *grado IV*, pero evaluada aparte, para la expresión de los resultados (incluyendo otras causas probables como periodontitis y fracturas dentales).

Los datos recabados fueron volcados en planillas confeccionadas ad-hoc y los resultados se procesaron estadísticamente mediante paquetes estadísticos (Statistix 7.0, Analytical Software for Windows®), tanto para la obtención de las medidas descriptivas, como para comparar los resultados. Se empleó el test de  $\chi^2$  para proporciones ( $p_1 < p_2$ ), trabajando con un nivel de confianza del 95%.

## RESULTADOS

La distribución de LORF por tipo de diente mediante detección clínica y radiográfica se presenta en el Gráfico 1. Del total de los dientes evaluados (n=967), 137 (14,17%) presentaron algún grado de afección detectada clínicamente y 207 (21,4%) en forma radiológica. Se encontró una diferencia estadísticamente significativa ( $p=0,0000$ ) entre la detección clínica y

radiológica; las mayores diferencias se encontraron a nivel de los cuartos premolares superiores ( $p=0,0176$ ) y de los inferiores ( $p=0,0179$ ). Lesiones indetectables clínicamente, pudieron ser identificadas con la radiografía, en 70 (7,24%) de los 967 dientes estudiados (Fig. 1 A y B y 2 A y B). A través del estudio radiográfico se pudo, además, establecer el grado de afección real en algunas de las lesiones, previamente estadificadas mediante el estudio clínico: 22 de las 137 LORF (16,06%), aumentaron su grado de lesión. Es decir que la radiografía brindó información adicional, relacionada con la presencia o extensión de las LORF, en 92 (9,51%) de los 967 dientes.

Dentro de las LORF detectadas clínicamente, en aquéllas que no evidenciaron destrucción avanzada de la estructura dental (n=38), se pudo determinar su localización: vestibular: 27 (71,06%), (10 de ellas en región de la furca); lingual/palatina: 7 (18,42%), (4 de ellas en región de la furca); borde incisal: 4 (10,52%).

La prevalencia de LORF (gatos cuyos cráneos presentaron al menos una LORF) en los 63 felinos estudiados fue: 42,86%, mediante diagnóstico clínico y 55,55%, por detección radiográfica. Comparando estos resultados con los obtenidos por otros autores (25%<sup>16</sup>, 48%<sup>10</sup>, 52%<sup>2</sup>, 53%<sup>22</sup>, 61%<sup>9</sup> y 67%<sup>20</sup>) en poblaciones felinas de variado origen, provenientes de diversas regiones del planeta, no se hallaron diferencias estadísticamente significativas ( $p > 0,05$ ) en ninguno de los casos. La distribución de las lesiones por región anatómica, se presenta en la Tabla 1.

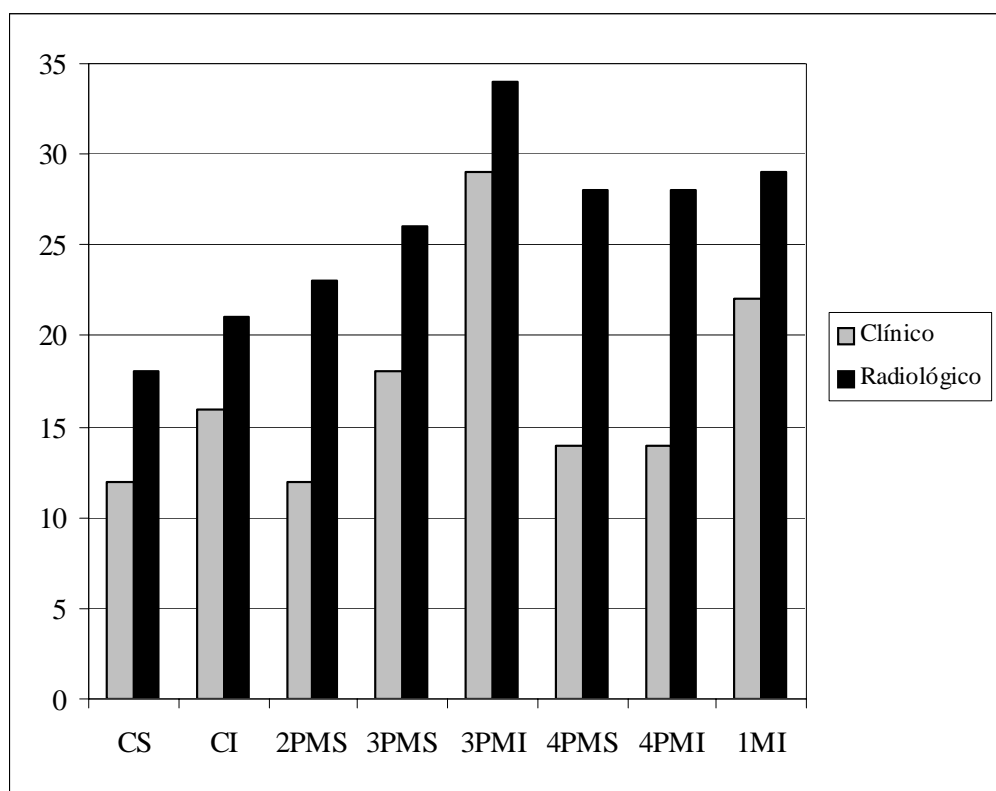
En 27 gatos (42,85%) la radiografía brindó información adicional, detectando LORF no halladas en la exploración clínica en 8 gatos (12,7%) o aumentando su grado de lesión (principalmente por detección de reabsorción radicular) en 19 animales (30,16%). Los cráneos

Tabla 1: Distribución de LORF (al menos una lesión) por región anatómica

Región afectada	Diagnóstico			
	Clínico		Radiológico	
	Total	%	Total	%
Mandíbula (n=63)	27	42,86	28	44,44
Maxilar (n=63)	22	34,92	27	42,86

afectados presentaron una media de 6 LORF (mínimo 1 y máximo 16).

En los Gráficos 2 y 3 se presentan las LORF halladas sobre 967 dientes, distribuidas por grado. Debe considerarse que, de las LORF detectadas radiográficamente en la corona, aumentaron su grado a IV por presentar reabsorción radicular: 2 de 4 (50%) de las grado I; 7 de 17 (41,18%) de grado II; 25 de las 36 (69,44%) de las grado III. De las 121 grado IV



CS: colmillo superior; CI: colmillo inferior;

2PMS: segundo premolar superior;

3PMS: tercer premolar superior; 3PMI: tercer premolar inferior;

4PMS: cuarto premolar superior; 4PMI: cuarto premolar inferior;

1MI: primer molar inferior

Gráfico 1. Distribución por tipo de diente (n=967) de las LORF detectadas clínica y radiológicamente, expresadas como número absoluto

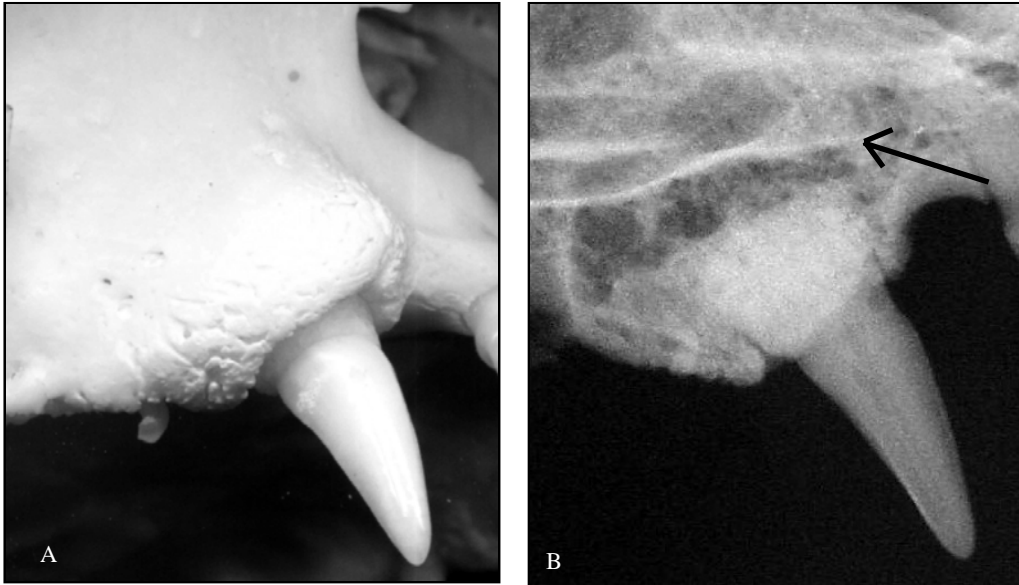


Figura 1. Aspecto clínico (1A) y radiológico (1B) de un colmillo superior. Notar la LORF con reabsorción radicular (flecha) no detectable clínicamente

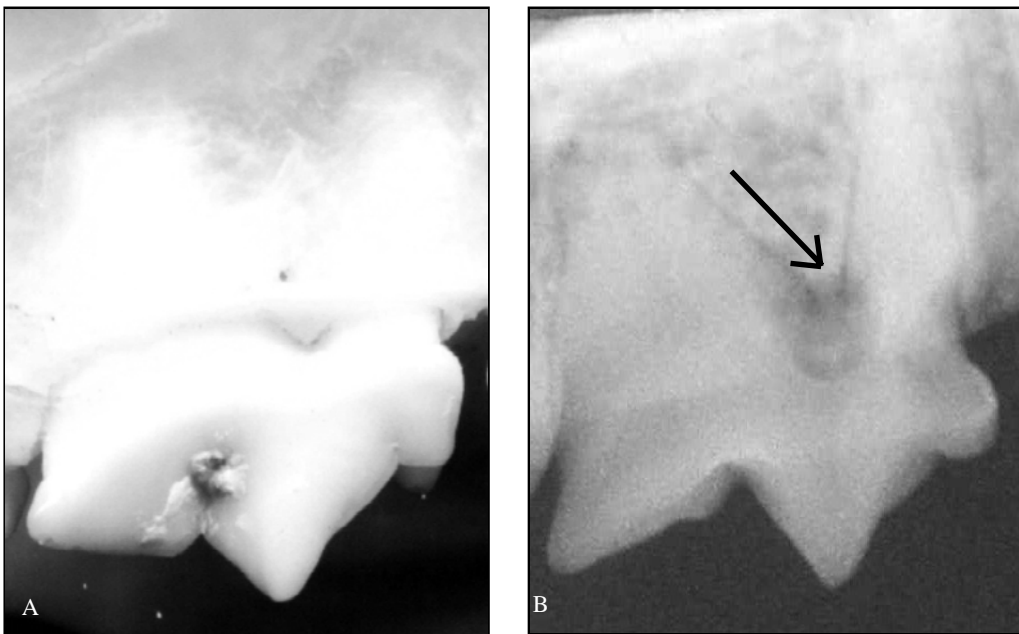


Figura 2. A: corona de cuarto premolar superior, sin LORF detectable clínicamente; B: radiografía del diente, con una LORF localizada en la furca (flecha)

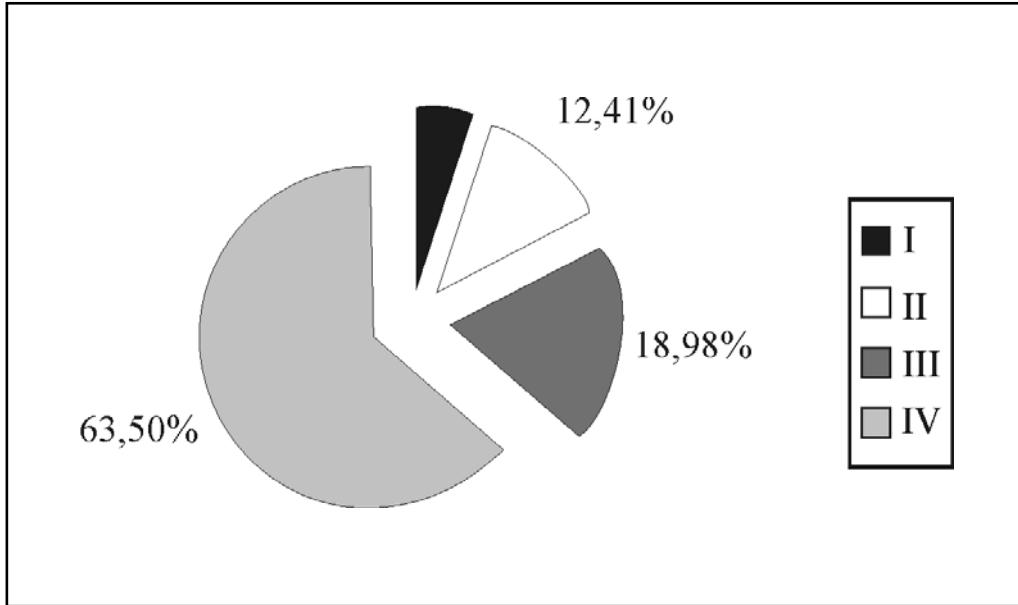
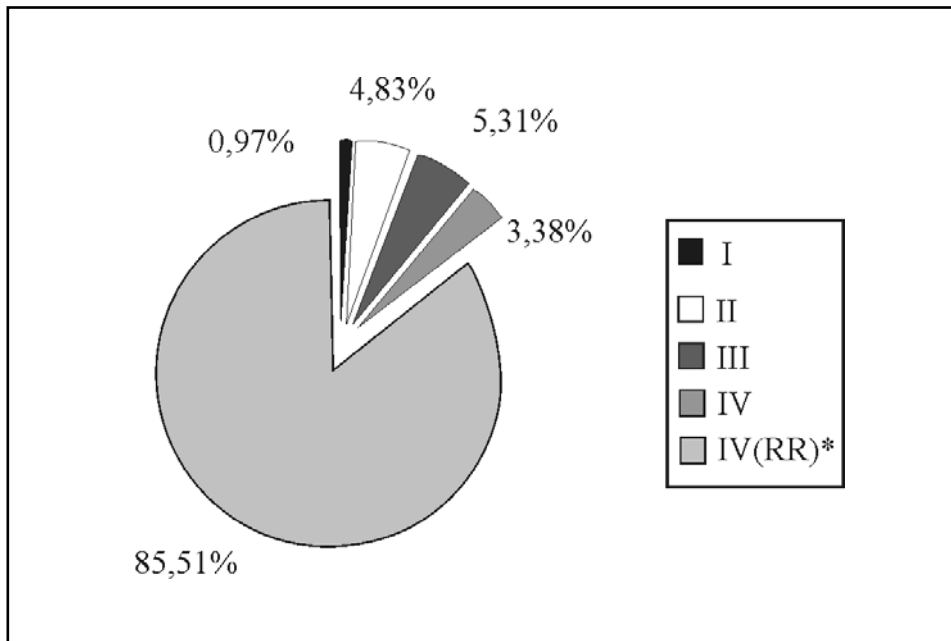


Gráfico 2. Distribución por grado de LORF detectadas clínicamente (n=137)



\* Reabsorción radicular, considerada como grado IV, pero incluida dentro de una categoría aparte

Gráfico 3. Distribución por grado de LORF detectadas radiográficamente (n= 207)

por afección coronaria, presentaron reabsorción radicular concomitante 114 (94,21%).

En 29 gatos (46,03%) se detectaron pérdidas dentales atribuibles a LORF, además 10 (15,87%) de ellos sufrieron pérdidas dentales atribuibles a fracturas y 11 (17,46%) lo hicieron a causa de enfermedad periodontal. De todos los dientes que presentaron reabsorción radicular en el estudio radiológico, el 15,1% carecía completamente de corona (pudiendo interpretarse como resultado de una LORF con reabsorción coronaria concomitante), el 24,6% presentaba coronas normales a la inspección clínica y radiológica (Fig. 1 A y B), el 57,5% mostraba algún grado de enfermedad periodontal y el 2,8%, fractura coronaria.

## DISCUSIÓN

Si bien las LORF reciben diversas denominaciones: “*neck lesion*” (en inglés), *lesión de línea cervical o lesión cervical* (por su ubicación preponderante a nivel del cuello dental), *lesión reabsortiva*, el término *lesión odontoclástica reabsortiva del felino (LORF)*, es la terminología que se ha elegido para este trabajo. Al no conocerse el origen de estas lesiones, pero sí la naturaleza de su génesis (reabsorción de la estructura del diente a partir de odontoclastos estimulados), la denominación *lesión odontoclástica reabsortiva del felino (LORF)*, caracteriza la enfermedad adecuadamente. Aunque las LORF se clasifican según el nivel de destrucción dental generalmente en cuatro grados<sup>20, 21, 24, 25</sup>, algunos autores<sup>17</sup> subdividen la clase IV en: IV, lesiones con pérdida importante de la estructura dental y V, restos radiculares retenidos, por pérdida de la corona. Para realizar el estudio se decidió estadificar en grado I a IV, por considerarse que tanto la dificultad en la

detección, como el pronóstico y posibilidades terapéuticas no difiere con el agregado de una quinta categoría, dificultando la interpretación de los resultados.

El presente trabajo se realizó sobre cráneos y no sobre casos clínicos, pero los datos obtenidos son igualmente relevantes. Como las LORF en el animal vivo están habitualmente cubiertas por placa, cálculo, encía hiperplásica y/o tejido granulomatoso gingival o pulpar, su detección por examen clínico sería menor que empleando las cabezas óseas, por lo que las diferencias con el estudio radiológico serían aún mayores. Quizá se sobreestima la detección con el empleo de cráneos respecto de estudio similar realizado sobre casos clínicos, pero a los fines epidemiológicos los datos obtenidos son útiles.

Los gatos estudiados, presentaron una alta prevalencia de LORF tanto en el examen clínico (42,86%), como con el complemento de radiografías (55,55%), similar a la informada por otros autores (25 a 67%)<sup>2, 9, 10, 16, 20, 23</sup> en otros países. Hay una amplia variación en los datos reportados, cuyo origen puede, en parte, ser explicado por las diferentes poblaciones de gatos estudiadas (provenientes de casos generales, odontológicos o de origen mixto); realizada sobre casos clínicos o material de necropsia; con y sin auxilio de radiografías.

La radiografía es una herramienta sumamente importante tanto al emitir un diagnóstico, como al establecer el tratamiento y pronóstico de las enfermedades dentales, particularmente de las LORF<sup>14, 20, 23</sup>. Las LORF pueden desarrollarse en cualquier parte del cemento radicular y no necesariamente a nivel de la unión cemento-esmalte cerca del margen gingival. Además, lesiones que parecen ser pequeñas clínicamente, pueden extenderse dentro de la estructura dental o tener una reabsorción radicular avanzada. Las radiografías son necesarias para determinar si los defectos reabsortivos han alcanzado la



cavidad pulpar o si están presentes radiolucideces periapicales, que son importantes de considerar si se planea un tratamiento reconstructivo.

Al ser las LORF progresivas en naturaleza, su detección temprana, antes de que destruyan el tejido dental, ofrece las mayores posibilidades de control a largo plazo de la enfermedad, sin las consecuencias severas (fundamentalmente anorexia por dolor oral) en los gatos afectados. Para ello la radiografía es un arma muy importante; mediante el examen clínico sólo se pueden detectar lesiones que involucran a la corona, mientras que la radiografía puede detectar lesiones que se encuentren subgingivalmente, especialmente a nivel radicular. La radiografía, además de poner en evidencia una LORF no detectable clínicamente, permite ajustar el estadio correcto (por ej. una lesión clase II clínicamente, puede llegar a ser III radiográficamente por la destrucción más profunda del tejido dental)<sup>22</sup>.

El tratamiento se establece según el grado de lesión; puede intentarse la reconstrucción coronaria en las de grado I, incluso hasta II, aunque los resultados a largo plazo (2 años) no son muy alentadores<sup>26</sup>. En general es necesario realizar la exodoncia de los dientes afectados, cirugía que necesita de una técnica precisa y adecuada. Debe considerarse el pequeño tamaño y fragilidad de los dientes del gato, así como los cambios estructurales, incluida la anquilosis radicular producto de la LORF, que dificultan el procedimiento quirúrgico. Las radiografías proveen además información que ayuda en el momento de realizar exodoncias, respecto de restos radiculares, anquilosis dentoalveolar o reabsorción radicular con reemplazo. El estudio radiográfico adquiere entonces particular relevancia en el momento de definir el tratamiento, así como en el de evaluar los resultados intra y posquirúrgicos. Los dientes no dolorosos, no

reactivos, deberían ser también examinados clínica y radiográficamente para determinar la extensión de la enfermedad y la reabsorción radicular eventual asociada<sup>8</sup>.

Considerando la importancia que tiene esta enfermedad para la salud general de los felinos, los datos obtenidos deberían ser tenidos en cuenta en la práctica quirúrgica, siempre que el profesional actuante se enfrente a un paciente con signos compatibles. Este hecho reviste particular relevancia desde el momento en que la detección clínica de las LORF no siempre es fácil, requiriéndose generalmente la exploración detallada de la boca bajo anestesia general con el auxilio de un explorador y de radiografías intraorales, herramientas imprescindibles a la hora de determinar la gravedad y extensión de las lesiones.

## CONCLUSIONES

- Las LORF serían altamente prevalentes en los gatos de nuestro medio, de manera similar a lo informado en otros estudios efectuados en diferentes regiones del planeta.
- El examen clínico como único medio de diagnóstico, subestima la presencia y extensión de las LORF, comparándolo con el examen realizado con el complemento de radiografías dentales.
- Sería recomendable radiografiar todos los dientes de los gatos afectados, incluso aquéllos sin lesiones evidentes, en los animales que manifestaran algún problema en la cavidad oral.

## AGRADECIMIENTOS

Los autores agradecen la colaboración de la Srta. Paula Toriggia en la ejecución de parte del trabajo.

## BIBLIOGRAFÍA

1. BERGER, M.; SCHAWALDER, P.; STICH, H.; LUSSI, A. 1966. Feline Dental Resorptive Lesions in Captive and Wild Leopards and Lions. *J Vet Dent* 13(1): 13-21.
2. COLES, S. 1990. The prevalence of buccal cervical root resorptions in Australian cats. *J Vet Dent* 7(4): 14-16.
3. FROST, P.; WILLIAMS, C. A. 1986. Feline dental diseases. *Vet Clin North Am (Dentistry)* 16(5): 851-873.
4. GORREL, C. 1998. Evaluación radiográfica. *Clin Vet Norteam* 5: 1197-1222.
5. HARVEY, C. E.; FLAX, B. M. 1992. Feline oral-dental radiographic examination and interpretation. *Vet Clin North Am (Feline Dentistry)* 22(6): 1279-1295.
6. HARVEY, C. E. 2004 (activo setiembre 2004) Feline odontoclastic resorptive lesions. *Proc Western Veterinary Conference 2004*, Philadelphia, PA, USA. <http://www.vin.com/Members/Proceedings/Proceedings.plx?CID=wwc2004&PID=pr05780&O=VIN>
7. HOLMSTROM, S. E. 1992. Feline endodontics. *Vet Clin North Am (Feline Dentistry)* 22(6): 1433-1451.
8. KLEIN, T. J. Advances in feline dentistry. *Proc 23rd Waltham/OSU Symposium*, Columbus, Ohio, USA, 1999, pág. 96-99.
9. LOMMER, M. J.; VERSTRAETE, F. J. M. 2000. Prevalence of odontoclastic resorption lesions and periapical radiographic lucencies in cats: 265 cases (1995-1998). *JAVMA* 217(12): 1866-1869.
10. LUND, E. M.; BOHACEK, L. K.; DAHLKE, J. L.; KING, V. L.; KRAMEK, B. A.; LOGAN, E. I. 1998. Prevalence and risk factors for odontoclastic resorptive lesions in cats. *JAVMA* 212(3): 392-395.
11. LYON, K. F. 1992. Subgingival odontoclastic resorptive lesions. *Vet Clin North Am (Feline Dentistry)* 22(6): 1417-1432.
12. NEGRO, V. B.; HERNÁNDEZ, S. Z.; MARESCA, B. M.; LORENZO, C. E. 2004. Furcation canals of the maxillary fourth premolar and the mandibular first molar teeth in cats. *J Vet Dent* 21(1): 10-14.
13. OKUDA, A.; HARVEY, C. E. 1992. Etiopathogenesis of feline dental resorptive lesions. *Vet Clin North Am (Feline Dentistry)* 22(6): 1385-1404.
14. PEDERSEN, N. C. 1992. Inflammatory oral cavity diseases of the cat. *Vet Clin North Am (Feline Dentistry)* 22(6): 1323-1345.
15. RATHFORD, B. L. Resorptive lesions in the dog. *Proc 10th An Vet Dent Forum*, Houston-Texas (USA), 1996, pág. 210-211.
16. REICHART, P. A.; DÜRR, U. M.; TRIADAN, H.; VICKENDEY, G. 1984. Periodontal disease in the domestic cat. A histopathologic study. *J Periodon*(19): 67-75.
17. REITER, A. M.; MENDOZA, K. A. 2002. Feline odontoclastic resorptive lesions. An unsolved enigma in veterinary dentistry. *Vet Clin Small Anim* 32: 791-837.
18. SCARLETT, J. M.; SAIDALA, J. E.; HESS, J. 1999. Risk factors for odontoclastic resorptive lesions in cats. *JAAHA* 35: 188-192.
19. SMALLWOOD, J. E.; SHIVELY, M. J.; RENDANO, V. T.; HABEL, R. E. 1985. A standardized nomenclature for radiographic projections in veterinary medicine. *Vet Rad Ultrasound* 26(1): 2-9.
20. VAN WESSUM, R.; HARVEY, C. E.; HENNET, P. R. 1992. Feline dental resorptive lesions. Prevalence patterns. *Vet Clin North Am (Feline Dentistry)* 22(6): 1405-1416.
21. VERSTRAETE, F. J. M. 1999. Routine full-mouth radiographs as a teaching tool in veterinary dentistry. *JVEM* 25(2): 28-31.
22. VERSTRAETE, F. J. M. Dental radiography in cats. *Proc World Small Animal Veterinary Association (WSAVA) Word Congress*, Vancouver, Canada, 2001, pág. 16-19.
23. VERSTRAETE, F. J. M.; HASS, P. H.; TERPAK,

- C. H. 1998. Diagnostic value of full-mouth radiography in cats. *Am J Vet Res* 59(6): 692-695.
24. WILSON, G. J. 2002. Feline odontoclastic resorptive lesions. *Aust Vet Pract* 32(3): 112-116.
25. ZETNER, K. 1994. Diagnosis, pathogenesis, and treatment of neck lesions in cats. *The Veterinary Quarterly* 16: 22s-23s.
26. ZETNER, K.; STEURER, I. 1995. Long-term results of feline resorptive lesions with micro-glass-composite. *J Vet Dent* 12(1): 15-17.